UNIVERSITE DE PARIS SUD
FACULTE DE MEDECINE — KREMLIN-BICETRE

31

ANNÉE 1971 THÈSE N°

POUR

LE DOCTORAT EN MÉDECINE

(DIPLOME D'ÉTAT)

PAR

Danièle REBOUL, née GAUTIER
Ancienne Externe des Hôpitaux de Paris
Née le 14 Décembre 1937, à Paris (75)

Présentée et soutenue publiquement le 1971

LA DILATATION KYSTIQUE CONGÉNITALE DE LA VOIE BILIAIRE PRINCIPALE

A PROPOS D'UN CAS

Président : M. BOUVIER, Professeur

PARIS — 1971

UNIVERSITE DE PARIS SUD
FACULTE DE MEDECINE — KREMLIN-BICETRE

ANNÉE 1971 THÈSE N°

POUR

LE DOCTORAT EN MÉDECINE

(DIPLOME D'ÉTAT)

PAR

Danièle REBOUL, née GAUTIER
Ancienne Externe des Hôpitaux de Paris
Née le 14 Décembre 1937, à Paris (75)

Présentée et soutenue publiquement le 197

LA DILATATION KYSTIQUE CONGÉNITALE DE LA VOIE BILIAIRE PRINCIPALE

A PROPOS D'UN CAS

Président : M. BOUVIER, Professeur

PARIS — 1971

UNIV.
LEIDEN
BIBL.

A MA MERE

A MON PERE

En témoignage de l'immense affection
qui m'unit à eux et de ma profonde
gratitude pour tout ce que je leur dois.

A MON BEAU-PERE

le Docteur Henri REBOUL

Ceci est le reflet de l'admiration que je lui porte pour ses qualités humaines et professionnelles.

A MON BEAU-PERE

le Docteur Henri ELROUI

Ceci est le reflet de l'admiration que
je lui porte pour ses qualités humaines
et professionnelles.

A NADY, MA BELLE-MERE

A MON MARI Michel REBOUL

Interne des Hôpitaux de Paris

A MES FILLES Cécile et Marion

Tendrement à eux.

A MON MAITRE ET PRESIDENT DE THESE

Monsieur le Professeur J.B. BOUVIER

Qui m'a fait l'honneur d'accepter la présidence de cette thèse. Qu'il trouve ici l'expression de ma reconnaissance pour l'enseignement qu'il m'a donné au cours de mon externat.

A MES AMIS

et en particulier à

Jean-Pierre LECOUTURIER

Chef de clinique Assistant des Hôpitaux de Paris

à sa femme, le Docteur Annie LECOUTURIER

Qui m'ont beaucoup aidée dans cet ouvrage -
Qu'ils trouvent ici l'expression de ma très vive et fidèle amitié.

A LA MEMOIRE DE MON AMI

Baptiste BOCOGNANO

Interne des Hôpitaux de Paris

A MES MAITRES DANS LES HOPITAUX

Externat de Paris :

Le Professeur F. FLABEAU

Le Professeur J. VIALATTE

En hommage de mon respectueux et fidèle attachement.

Le Professeur J. HUGUIER

Le Professeur J.B. BOUVIER

Le Docteur L. PAULONG

à sa mémoire, en souvenir de l'homme et du médecin qu'il fut.

Le Professeur P. MORIN

En témoignage de respectueux hommage.

A MONSIEUR LE PROFESSEUR R. DEGOS

En remerciement des 3 années
passées dans son service durant
la préparation du certificat de
Dermatologie.
Mon très fidèle et respectueux
attachement.

A MES CONFERENCIERS D'EXTERIAT

Le Docteur D. SIMONY

Le Docteur A. GUIFOT

En remerciement de ce qu'ils m'ont appris.

P L A N

I - DEFINITION

II - HISTORIQUE

III - OBSERVATION et COMMENTAIRES

IV - ANATOMO-PATHOLOGIE MICRO et MACROSCOPIQUE

1 - La dilatation kystique du cholédoque
2 - Le cholédocèle congénital
3 - Le diverticule congénital du cholédoque

Schémas

V - ETIOPATHOGENIE

VI - ETUDE CLINIQUE

1 - Terrain
2 - Symptomatologie
3 - Examens de laboratoire
4 - Examens radiologique
5 - Evolution
6 - Complication
7 - Diagnostic différentiel

VII - TRAITEMENT

VIII - CONCLUSION

IX - BIBLIOGRAPHIE

I - - DEFINITION

Anciennement connue sous le nom de kyste du cholèdoque, la dilatation kystique congénitale de la voie biliaire principale est une malformation rare, surtout chez l'adulte.

L'adjectif kystique évoque plus la morphologie de la malformation que sa nature réelle.

- Seul le traitement chirurgical peut éviter une évolution grave, surtout chez l'enfant.

II - HISTORIQUE

- La rareté de cette malformation fut prouvée par diverses statistiques dont: celle de Judd et Grean (I34) qui n'en observèrent qu'un seul cas en I9 ans de pratique chirurgicale portant notamment sur I7.38I interventions des voies biliaires (Mayo Clinic de Rochester I907-I926).
- Le Whittington Hospital de Londres n'en signale qu'un cas sur 26.520 admissions.
- Le Presbyterian Hospital de New-York, 2 cas sur 757.000 admissions
- Le Cleveland Clinic Hospital, 2 cas sur I92.507 admissions, de I923 à I954.

- Le premier cas de cette affection apparait en I852.

En France il faut attendre I897 pour que Brun et Hartman observent cette malformation chez une fillette de 3 ans et demi, heureusement guérie en 4 mois, après 2 cures chirurgicales (Alagille et Caravassilis, 3).

- En I9I3 Letulle et Dejardin en décrivent le deuxième cas français, chez une femme de 25 ans.
- Depuis, les publications se sont succédées, et nombreux furent ceux qui rassemblèrent ces cas.

Nous citerons : Lavenson (I49) I909, avec l'analyse de 28 cas; Waller (280) 35 cas (en I9I7); Mac Whorther (I63) en I924, 47 cas; Sènèque et Tailhefer (232) en I929, 83 cas; Zinninger et Cash (299) en I932, 83 cas; Gross (I06-I07) en I933, 52 cas.

- En I936 Yotuyanagi (294) apporte un élément nouveau et actuellement accepté par la plupart des auteurs, quant au mécanisme étiopathogénique de cette malformation.
- En I943-I946 Shallow (235-236) analyse I75 cas publiés.

- En I955 - Attar et Obeid (11), 20I cas.
- En I957 - Tsardakas et Robnett (270), 232 cas
- En I958 Mainguet et coll. (I66), 58 cas.
- En I959 Alonso-Lej (5), 94 cas.

Plus récemment Mutricy (I82) réunit un total de 600 cas, à l'exclusion de ceux des Japonais, s'échelonnant de I852 à I964.

Parmi ceux-ci il en étudia 33 cas personnels.

III - OBSERVATION et COMMENTAIRES

Monsieur M... 46 ans est admis le 22.10.1969 dans le service de Monsieur le Professeur BOUVIER pour un ictère généralisé, d'installation progressive, sans fièvre mais avec de vagues douleurs de l'hypocondre droit.

On ne retrouve pas de notion de contage ni de prise médicamenteuse, ni d'injection parentérale.

- Dans les antécédents, hormis un éthylisme chronique important, l'anamnèse révèle l'existence d'une colique hépatique survenue 6 ans auparavant, mais qui n'avait entrainé aucune exploration radiologique à cette époque.
- L'examen met en évidence une hépatomégalie ferme, de surface régulière, sensible et dont le bord inférieur est difficile à apprécier.
- On ne perçoit aucune masse sous hépatique.
- Il n'existe pas de signes d'hypertension portale et le reste de l'examen est normal.

La première impression est celle d'une décompensation ictérique d'une cirrhose

- Les examens biologique donnent les résultats suivants :
  - NFS : Anémie macrocytaire normosidérémique
    Hyperleucocytose à polynucléose
    14.300 globules blancs
    84 % de polynucléaires neutrophiles
  - bilirubine : 262 mg %°
  - bilirubine directe : 182 mg %°
  - Phosphatases alcalines : 154 U I (NLe = $<$ 40)
  - Lipides Totaux : 13 g/litre
  - Cholestérol total : 5,45 g /litre

- Transaminases : IIO T 60

  30 T 6F (Mlc < 40)

- ac Lagan : 35 U. Vernes

- Electrophorèse : bloc β

- Amylasémie)
  (Normales
- Amylasurie)

- La radiographie sans préparation de l'hypocondre droit ne montre ni calculs spontanément visibles, ni opacité sous hépatique.

- Au total : l'importance de la bilirubinémie l'hyperlipidémie, l'hypercholestérolémie et la nette élévation des phosphatases alcalines affirment le caractère obstructif de cet ictère.

- L'existence de douleurs de l'hypocondre droit l'hyperleucocytose à polynucléose, l'augmentation de l'hépatomégalie et la survenue d'un prurit progressivement intense, renforcent cette hypothèse et une laparoscopie est demandée.

- La laparoscopie, faite après avoir pratiqué un test de Koller (taux de prothrombine à I4 %, puis 75 % après 3 jours de vitamine K en intramusculaire), montre un gros foie vert de cholostase, de surface régulière, de consistance ferme.

Le ligament rond est normal; la vésicule biliaire, adhérente au foie, est blanchâtre mais de volume normal et non tendue.

La rate n'a pas été vue; il n'y a pas d'ascite.

- La ponction biopsie du foie n'a pas été pratiquée en raison de l'importance de la cholostase.

La radiographie de l'estomac est normale mais le 2ème duodénum (D2) est refoulé en bas et à gauche par une compression extrinsèque.

Le malade est alors confié au chirurgien.

- A l'intervention : la vésicule n'est pas tendue.

Il n'y a pas de lithiase perceptible.

Le foie est vert, de surface régulière, sans métastases.

- Après décollement rétro duodéno pancréatique on voit une dilatation du cholèdoque qui contient 300 ml de bile foncée.

Au bord externe de la tête du pancréas, au niveau de l'ampoule de Vater, le chirurgien perçoit une petite tumeur ferme de la taille d'une cerise.

La cholangiographie permet de constater que les voies biliaires intrahépatiques sont normales mais qu'il existe une dilatation kystique du cholèdoque.

On n'obtient aucun passage duodénal.

- Il est alors pratiqué une anastomose kystojéjunale au point déclive de la dilatation sur une anse montée en Y à travers le mésocolon transverse.

- Les suites opératoires immédiates sont favorables mais malheureusement, trois jours après l'intervention, le malade meurt dans un tableau d'hémorragie digestive (l'autopsie devait révéler l'existence d'un ulcère de la grosse tubérosité).

La vérification anatomique est alors pratiquée par le Professeur Agrégé J. Paillas.

- La paroi de la dilatation kystique est épaisse (4mm) mais reste souple.

Le canal cystique et l'hépatique commun débouchent dans la dilatation; la vésicule biliaire est normale, elle contient de la bile mais pas de calculs.

A partir du sphincter d'Oddi on explore facilement le canal de Wirsung mais on ne retrouve pas le cholèdoque rétro pancréatique, seulement un fin canal inexplorable aux ciseaux, dont on n'arrive pas à faire la preuve de l'abouchement dans la dilatation.

Au niveau de la tête du pancréas il existe une petite tumeur.

En conclusion : dilatation kystique du cholèdoque dont la voie de drainage ne peut être individualisée; petite tumeur de la tête du pancréas.

Examen histologique (Professeur Agrégé J. Paillas)

"La paroi de la dilatation kystique est fibreuse; la partie terminale du cholèdoque ne peut être mise en évidence; le foie présente une stase biliaire très importante et il existe une fibrose extensive, à point de départ portal réalisant presque dans certains cas une sclérose annulaire; la petite tumeur de la tête du pancréas est en fait un pancréas accessoire, siège d'une pancréatite chronique, alors que le reste du pancréas est strictement normal".

Au total il s'agissait donc d'une dilatation kystique du cholèdoque révélée par un ictère obstructif.

IV ANATOMO-PATHOLOGIE MICRO ET MACROSCOPIQUE

Selon la terminologie d'Alonso-Lej nous distinguons 3 formes anatomiques :

1 - La dilatation kystique du cholèdoque

(cf schéma n° 1)

- Elle réalise une distension sphérique ou excentrique de la partie moyenne du cholèdoque, atteignant cette portion en totalité ou en partie, de la jonction cystico-hépatique au bord supérieur du duodénum.
- Ce type malformatif est de loin celui que l'on rencontre le plus fréquemment dans cette affection; il groupe la quasi totalité des cas.

De par sa définition on peut d'ores et déjà éliminer les distensions globales des voies biliaires en amont d'une sténose du cholèdoque inférieur, et secondaires à une tumeur pancréatique, un calcul, un traumatisme. Il s'y associe alors une dilatation des voies biliaires intra hépatiques et de la vésicule biliaire, ce qu'on ne retrouve pas dans les dilatations kystiques du cholèdoque.

- En règle ne débouche qu'un seul conduitau pôle supérieur de la dilatation, cependant, celle-ci peut parfois s'étendre vers le haut et dans ce cas il est fréquent de voir 2 canaux s'y aboucher : le cystique et l'hépatique commun, dont les orifices sont espacés de 2 à 3 cm.

Exceptionnellement 3 canaux peuvent se voir au pôle supérieur de ce pseudo-kyste : le cystique et les deux hépatiques, il faut alors que la dilatation siège bien haut et cette éventualité est rarissime.

- Vers le bas, le cholèdoque inférieur rétro pancréatique fait communiquer cette dilatation avec le duodénum.

Il est fréquent de constater un rétrécissement de la portion terminale de la voie biliaire principale.

x Le volume de la dilatation kystique, est variable.

En règle modéré chez le nourrisson, il peut être de la taille d'un pamplemousse, contenant 200 à 400 ml de bile chez l'adulte, voir plus monstrueux et contenir 5.000 à 8.000 ml de bile (2 cas cités par Fukada et Yotuyanagi)

- Le plus petit "pseudo-kyste" fut celui d'un foetus de 40 cm; il mesurait alors 2,5 x 3 cm (Heiliger(118)- I9I0).

- Quelque soit ce volume il est important de signaler qu'il n'existe aucun rapport entre celui-ci et la date d'apparition des symptômes; en font foi les cas de Bolle et Krabbel : l'un relate un kyste de la taille d'une tête d'adulte ne s'étant manifesté cliniquement que I5 jours auparavant, l'autre du volume d'un poing, ne fit parler de lui que 8 ans plus tard.

Quant à la relation entre l'âge du malade et le volume du kyste elle est controversée :

Pour les uns (Michotey I74) les kystes seraient plus volumineux chez l'enfant

Pour les autres (Gross) ce serait l'inverse , théorie la plus admise actuellement.

xx La paroi du kyste

Le plus souvent épaisse comme chez notre malade, atteignant parfois 1,5 cm, elle peut être très mince expliquant alors les ruptures spontanées ou per-opératoires.

Histologiquement : le microscope permettra difficilement de donner une identité à ce tissu fibreux et scléreux.

L'aspect le plus souvent observé est le suivant :

- stroma : rareté des fibres musculaires lisses, des fibres élastiques et des filets nerveux, au sein d'un tissu fibro-

collagène scléreux, dense, contenant quelques vaisseaux exceptionnellement des glandes muqueuses, envahi par un infiltrat inflammatoire plasmocytaire et lymphocytaire.

- Epithélium muqueux de type biliaire pavimenteux très souvent ulcéré altéré voir détruit. Il n'en subsiste que quelques îlots faits de cellules cylindriques ou cubidales.

Ces altérations ne sont pas spécifiques de cette malformation mais communes aux stases biliaires d'origines diverses.

D'autre part, et comme le signale Gross (I07), il est fréquent de retrouver au pôle inférieur des plis valvulaires fibreux et musculaires, de quelques mm à 2 cm d'épaisseur. On peut les retrouver au pôle supérieur là où débouchent le cystique et l'hépatique commun. Leur origine demeure inexpliquée et la tendance actuelle les rattache à des facteurs mécaniques apparus pendant l'évolution du kyste.

xxx Contenu du kyste

Il contient de la bile de consistance et de teinte variable suivant le degré de sténose du cholèdoque inférieur.

En cas d'obstruction totale la bile est "blanche", elle est visqueuse si l'obstruction est incomplète - variant du vert foncé au vert clair, jaune d'or ou brun sombre suivant les observations. Quoiqu'il en soit elle est le plus souvent infectée contenant des germes variés : streptocoques staphylocoques, bacilles typhiques, paratyphiques ou colibacilles (Alagille - 3-).

- La lithiase intrakystique ne s'observe que dans I2,8% des cas (Lutrycy - I82). Plus exceptionnelle encore est la présence associée de calculs vésiculaires.

- Quant à la dégénerescence maligne elle est également rare.

xxxx Le Cholèdoque inférieur sous jacent

Ses altérations en sont variables :

- soit normalement perméable, rétréci ou totalement obstrué, exceptionnellement dilaté.
- le plus souvent il est rétréci en permanence ou d'une façon intermittente puisque donnant des ictères intermittents (Bernheim - 24-).

- Il est important de noter qu'il existe néanmoins des dilatations sans obstacle sous jacent, comme l'ont prouvé les vérifications post-mortem et les cathétérismes per opératoires difficiles à pratiquer de par l'étroitesse de l'orifice du cholèdoque inférieur. Dans l'éventualité où cet orifice ne peut être cathétérisé, ni même détecté, rien ne permet de tirer une conclusion de l'exploration chirurgicale.

- La cholangiographie intraveineuse demeure le meilleur moyen d'exploration du cholèdoque inférieur.

- Elle permet en outre par l'étude manométrique, de mettre en évidence une très forte augmentation de pression au niveau de la dilatation.

L'absence de passage du produit opaque dans le duodénum ne permet en rien de conclure à l'existence d'un obstacle du cholèdoque inférieur.

Parfois existe une oblitération totale, voir même une atrésie de cette portion cholédocienne. Ce serait alors pour Lainguet (I66) le stade ultime de l'évolution de l'affection. Pour d'autres au contraire, le processus inflammatoire à lui seul serait insuffisant dans ce mécanisme s'il n'existait déjà une sténose congénitale du cholèdoque inférieur.

Par ailleurs certains auteurs ne purent trouver la moindre communication entre le pseudo-kyste et le duodénum.

- Un exemple relate l'existence d'un cordon conjonctif reliant le kyste à

l'intestin.

- Alagille dans l'une de ses observations ne trouva qu'un cul de sac à la partie inférieure du cholèdoque, situé au dessus du 1° duodénum.

- Pour la majorité des auteurs le mécanisme de cette oblitération serait double :

- sténose congénitale d'une part, phénomènes inflammatoires ultérieurs d'autre part -

- Caroli (39-40) signale la possibilité de voir le cholèdoque inférieur prendre naissance dans le canal de Wirsung. Ce serait alors un affluent de ce dernier et le canal commun, long de plusieurs centimètres, déborderait la papille, expliquant les crises de pancréatite et contre indiquant formellement la sphinctérotomie.

- A l'opposé la dilatation du cholèdoque inférieur peut se voir, mais elle est rare, de même, nombreuses furent les observations de bas cholèdoque à calibre normal.

xxxxx La vésicule biliaire

- Il est rare qu'on y trouve des anomalies tant dans sa situation, encore qu'un déplacement latéral ait une certaine valeur, que dans son volume.

- Quelques modifications ont pu cependant être notées : Lavenson (I49) fait état de vésicules dilatées, chez des malades âgés, au bout de plusieurs années d'évolution.

- Alagille (3) rapporte une observation de vésicule vide et aplasique, Bernheim (24) : une atrophie de la vésicule en cours d'évolution.

xxxxxx Le foie

- Son atteinte est inconstante, plus fréquente chez l'enfant que chez l'adulte; elle est secondaire à l'obstruction du bas cholèdoque et aux désordres qu'il

en résulte : stase - infection - hyperpression de la voie biliaire principale.

. L'hépatomégalie existe dans 3I % des cas.

. Histologiquement la sclérose n'est retrouvée que dans 25 %. des examens. Elle envahit tardivement les espaces-portes jusqu'à créer des ponts scléreux tout en conservant l'architecture de la glande hépatique.

. Au sein de cette sclérose on trouve - une prolifération de néocanalicules biliaires non dilatés, obstrués par de la bile

- des infiltrats inflammatoires lympho-plasmocytaires inter et péri portaux.

- des thrombibiliaires intralobulaires.

A ce stade ce n'est pas encore une cirrhose mais peu à peu ce sera l'aboutissement irrémédiable de la stase et de l'infection associées. Il s'agit alors d'une cirrhose particulièrement sévère et précoce chez le nourrisson, d'où l'importance de juguler rapidement l'infection avant toute intervention, le pronostic étant sous la coupe de l'atteinte hépatique. Malgré cela, du fait de la cholostase, mieux vaut surseoir à la ponction biopsie hépatique source de cholèpéritoine et n'étant d'aucune aide quant au siège de la malformation. Elle peut être faite en cours d'intervention.

- A l'opposé chez l'adulte, l'atteinte parenchymateuse est moins grave.

- Dans notre observation le malade présentait une sclérose portale alternant par endroits avec une cirrhose annulaire secondaire vraisemblablement à une intoxication éthylique.

- Alagille insiste sur la reversibilité possible de ces lésions.

- Gross (I06-I07) a pu constater une véritable régénération du

parenchyme hépatique apparue après la cure chirurgicale et pour laquelle une biopsie pré opératoire avait affirmé l'existence d'une cirrhose importante.

- Citons comme forme clinique : les dilatations kystiques multiples 4 cas furent publiés (9 - 77 - 79- I63)

. Elles siègent le plus souvent sur le cystique, parfois même sur la voie biliaire accessoire (Stoppa - 250 - Weinstein 287 -).

Elles peuvent s'associer à d'autres ectasies atteignant les voies biliaires intrahépatiques ou la voie biliaire principale.

Chaumerliac (46-47) décrit ainsi une association à une maladie de Caroli (dilatation congénitale des voies biliaires intrahépatiques segmentaires).

2 - Cholèdocèle congénital (fig. N° 2)

- C'est une malformation de la partie terminale intraduodénale du cholèdoque.. Très rare puisqu'il n'en existe que 11 cas publiés à l'heure actuelle (Mutricy - I82).

- La description initiale en est faite par Wheeler (288) qui la dénomma ainsi

Alonso-Lej (5) en relate 4 cas dont un personnel (5 - 32 - I04 - 233).

- Après transit baryté cette malformation s'extériorise comme une distension kystique, parfois trompeuse simulant un polype relié par un court pédicule à la paroi duodénale, voir même une tumeur intraduodénale lacunaire, régulière.

La cholangiographie intraveineuse per opératoire est encore le meilleur moyen diagnostique et nous oriente vers une tumeur bénigne ou un cholèdocèle.

. Bien souvent l'image est masquée par D2.

. Madding (I64) eut une image positive après mise en place d'un drain de Kehr.

Eisenbeth (75) - Henrion (I20) Hepp (I22) eurent également un bon résultat.

- Il est donc nécessaire de n'intervenir chirurgicalement qu'après cholangiographie préalable.

- La symptomatologie de ce type malformatif s'exprime plus précocement.

- Les adultes sont atteints sans prédilection de sexe.

Quant à l'origine de cette malformation il est difficile de parvenir à une conclusion du fait de la rareté des cas :

. Est-elle biliaire ? est-ce un diverticule duodénal au niveau de la papille ?

Rien ne nous permet de conclure :

- L'image histologique n'en est pas univoque :

- Macroscopiquement dans 5 cas la papille est située dans le kyste, dans les autres elle est en dehors -

- Microscopiquement dans 3 cas la paroi interne du kyste est une muqueuse de type excréto biliaire avec revêtement cylindrique et glandes excrétrices dans le stroma - dans les autres cas, le kyste est tapissé à sa face interne par une muqueuse duodénale avec des structures rappelant les glandes intestinales isolées.

- Le cholèdocèle contient également de la bile et dans 3 cas des calculs biliaires furent retrouvés.

3 - <u>Diverticule congénital du cholèdoque</u> (fig. n° 3)

Malformation exceptionnelle puisque 8 cas en furent décrits jusqu'à ce jour, elle se distingue des précédentes par un meilleur pronostic à court terme, l'intervention chirurgicale étant plus aisée.

. Alonso-Lej (5) en relate 3 cas

. Depuis I959 5 nouveaux cas furent rapportés (20 - 37 - 89 - I88 - 286).

- Commune aux deux sexes, se manifestant à un âge variant de 5 mois à 56 ans, cette affection est définie par une dilatation latérale de la paroi du cholèdoque, parfois sacciforme comme le décrit Giordano (I02) mais le plus souvent fusiforme. Un pédicule court et étroit relie cette ectasie au cholèdoque.
- Sur le plan clinique les manifestations sont identiques au premier type.
A nouveau la cholangiographie est indispensable au diagnostic.
Macroscopiquement le volume du kyste est variable; parfois considérable il s'extériorise sous forme d'une masse sous hépatique comme on le retrouva dans 3 cas.
- Il provient du cholèdoque mais également du canal hépatique droit, du cystique (Dennison)
- Histologiquement la paroi présente une réaction fibreuse du stroma, au sein de laquelle on trouve un infiltrat inflammatoire.
  . L'épithélium muqueux a disparu en quasi totalité.
- Du fait de l'existence d'un pédicule le traitement chirurgical est plus aisé bien que trois auteurs aient du faire une anastomose cholèdoco-duodénale, étant dans l'impossibilité de dégager ce pédicule (Novak - CArcassonne - Fonkalsrud).

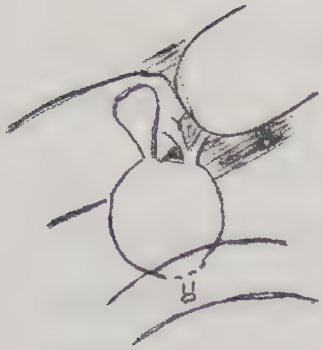

Figure N° 1

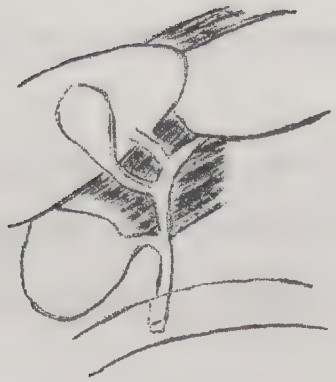

Figure N° 3

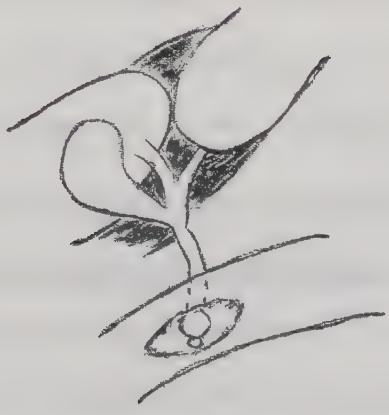

Figure N° 2

D'APRES ALONSO-LEJ



IV - ETIO PATHOGENIE

1 - Elle est actuellement très discutée bien que la majorité des auteurs se rallient à l'origine congénitale. En sa faveur retenons les faits suivants :

- la fréquence de cette affection diminue avec l'âge. 40 % des cas concernent des enfants de moins de 10 ans, elle atteint essentiellement l'enfant, voire même le foetus (118), le nouveau né (279), le nourrisson (103).

- Elle s'associe fréquemment à d'autres anomalies : cholédoque double - vésicule double - vésicule divisée - absence de vésicule - canal commun avec le Wirsung - canal hépatique accessoire - malformations des voies urinaires (Bettger - 29 - Schmidt - 230).

- Le mécanisme reste du domaine des hypothèses.

Pour certains seraient responsables :

x l'hyperpression intrakystique

secondaire à un obstacle sous jacent et de siège variable sur le cholédoque, une sténose congénitale par exemple - mais difficile à mettre en évidence - Caroli et Marcoulidès durent exercer une très forte pression à la radiomanométrie, avant d'obtenir un passage du produit opaque dans le duodénum. Cet argument est séduisant mais il est difficile d'expliquer le caractère localisé, segmentaire de cette malformation alors qu'une sténose secondaire à une tumeur maligne pancréatique donne une dilatation globale de toutes les voies biliaires y compris dans leur trajet intra hépatique.

Cependant les cancers sont l'apanage de l'adulte et à cet âge la distensibilité est moindre et se fait surtout au niveau de la vésicule biliaire (Caroli).

[illegible]

[illegible] - [illegible] [illegible] [illegible]. Il [illegible] **l'origine congénitale**, [illegible] [illegible] suivants :

- la fréquence de cette [illegible] diminue avec l'âge. [illegible] cas [illegible] sont des enfants de moins de 10 ans, [illegible] [illegible] [illegible] même la [illegible] (146), [illegible] [illegible] nombreuses [illegible].

- [illegible] [illegible] communément à l'ictère [illegible] [illegible] double - [illegible] [illegible] rénal [illegible] [illegible] rénal [illegible] [illegible] des urines [illegible] - [illegible] - [illegible]

- [illegible] [illegible] [illegible] d'hypothèse.

[illegible] :

[illegible]

[illegible]

à la [illegible] [illegible] [illegible]

Il duod[illegible] [illegible] [illegible]

[illegible] [illegible]

[illegible] [illegible] [illegible] [illegible]

[illegible] à l'adulte [illegible] à cet [illegible] [illegible] niveau [illegible]

[illegible]).

xx L'absence de plexus nerveux intrapariétaux comme on en voit dans le mégacolon (Fleury 88 - Burnett 35).

xxx Une anomalie du développement embryologique au moment de la formation de la lumière du cholédoque.

Telle est la position de Yotuyanagi (294).

Au cours de la vie intra utérine le cholédoque primitif n'est qu'un cordon cellulaire plein. Il faut un certain délai avant qu'une lumière n'apparaisse en son centre.

- C'est à ce stade, que pourrait se créer une certaine faiblesse pariétale siège de la future dilatation - ce qui concorde bien avec le caractère segmentaire de la lésion.

2 - Moins satisfaisante serait l'origine acquise de cette malformation. Plusieurs auteurs néanmoins font intervenir des facteurs extrinsèques aussi variés que sujets à caution aujourd'hui :

- pression de l'utérus sur le cholédoque au cours de la grossesse (Goldammer)

- Trauma abdominal, tuberculose pancréas aberrant etc...

En conclusion l'explication la plus séduisante associe un trouble du développement au stade embryonnaire donnant une faiblesse pariétale segmentaire - et une sténose organique congénitale aggravée par des phénomènes infectieux secondaires. Le tout expliquant le siège de la lésion au point de moindre résistance de la paroi.

[illegible]

[illegible] - [illegible].

[illegible] anthropologique [illegible]

[illegible]

[illegible]

[illegible] pour [illegible] [illegible]

[illegible]

[illegible] [illegible] [illegible]

V ETUDE CLINIQUE

1 - Terrain

Cette affection propre au jeune âge (40 % avant IO ans) touche essentiellement le sexe féminin (79 % des cas - Lutricy I82)

- La race japonaise témoignerait d'une susceptibilité particulière.

2 - Symptomatologie

De début très progressif il faut parfois attendre de nombreuses années avant que la première manifestation ne survienne.

Le plus souvent cependant $\frac{1}{5}$ des cas est dévoilé avant l'âge d'un an.

Il en est qui restent muets jusqu'à ce qu'une complication se produise, éventualité rare propre à 5 % des sujets.

Notre malade présenta peu de troubles avant 46 ans.

Le tableau clinique est dominé par la triade : douleur - ictère - tumeur palpable **triade** bien souvent amputée, réduite à un ou deux de ces éléments auxquels se superposent des manifestations générales imputables à la surinfection.

Il est remarquable de noter que la triade au complet se retrouvait plus fréquemment autrefois alors que nos connaissances actuelles nous permettent un diagnostic plus précoce au stade où la symptomatologie se réduit à un signe unique. C'est ce que confirme Alonso-Lej dans ses statistiques.

- L'interrogatoire est un temps capital de l'examen et doit remonter à l'enfance recherchant des crises douloureuses, une pseudo-indigestion, des vomissements, un subictère.

Bien souvent c'est au décours d'une grossesse, d'un accouchement, que le tableau typique est complété.

- La douleur

- Présente dans 2/3 des cas bien que très difficile à apprécier chez l'enfant. Si on la retrouve dans 97 % des cas adultes, elle n'y est que dans 60 % des cas chez l'enfant.

Elle témoigne de l'intensité de la pression qui règne dans les voies biliaires Sa traduction est variable, de la simple pesanteur à la crise typique de colique hépatique, irradiant dans l'épaule droite et le thorax; parfois à type de crampe mais indépendante des repas; le plus souvent sourde, peu intense et sans rapport avec le volume du kyste.

Elle siège dans l'hypocondre droit, le creux épigastrique parfois périombilicale, pouvant se propager à tout l'abdomen.

Dans 50 % des cas elle s'accompagne de nausées ou vomissements qui l'apaisent temporairement.

Dans I/5 des cas elle est isolée.

Dans notre observation on retrouve l'existence d'une crise de colique hépatique dans les antécédents du malade (6 ans auparavant).

- L'ictère

Il est très fréquent : 73,4 % dans les statistiques d'Alonso-Lej; 83 % dans celles de Shallow.

Chez les enfants de moins d'un an, dans 60 % des cas il apparait les premiers jours de la naissance; parfois néonatal mais se manifestant le plus souvent à la fin de la première année ou plus tardivement.

- Son intensité est variable, allant du subictère à une coloration intense mais dans tous les cas il n'existe aucune corrélation entre la teinte, la date d'apparition de l'ictère et le degré d'obstruction du cholèdoque inférieur comme le dit Mainguet (I66).

- Son intérêt diagnostique est capital; il oriente d'une part vers le foie et les voies biliaires, d'autre part vers une origine rétentionnelle.
En effet son caractère majeur est d'être intermittent survenant par poussées entrecoupées de rémissions spontanées et simulant une lithiase des voies biliaires. Au cours des poussées on retrouve des selles décolorées, des urines foncées, une hépatomégalie dans 42 % des cas (Nutricy I82), fréquemment une fièvre modérée.
- Il est des cas cependant où l'ictère est progressif s'accentuant sans rémissions et simulant ainsi une origine néoplasique; d'autant plus même que le prurit peut coexister. Ce fut le cas de notre malade et la laparoscopie fut faite avec l'arrière pensée d'une tumeur maligne obstruant les voies biliaires.
- La pathogénie de cet ictère s'explique par 3 ordres de faits :
    - la compression de la voie biliaire principale sous jacente par le pseudo-kyste
    - les poussées d'angiocholite surajoutées
    - un facteur spasmodique au niveau du sphincter d'Oddi.

- <u>La masse sous hépatique</u>

chez l'enfant c'est le signe le plus constant. On la retrouve surtout avant IO ans et dans IO % des cas seulement après 30 ans. Elle ne fut pas perceptible chez notre malade.
Sa fréquence a diminué dans les IO dernières années en raison sans doute du diagnostic plus précoce.
. C'est une masse arrondie de l'hypocondre droit, située sous le foie et bien séparée de lui, parfois postérieure et donnant un contact lombaire, de surface lisse et régulière, nettement limitée, rénitente et indolore bien que la

palpation soit parfois sensible.

- Son volume est variable; parfois très volumineux refoulant les organes voisins, débordant la ligne médiane mais le signe essentiel est que cette masse varie au cours de l'évolution, après les repas en particulier.
- Pour Alonso-Lej ce serait un signe pathognomonique chez la fille. Opinion partagée par Borde (28) et Nissan (185).
- Bien souvent la vésicule biliaire n'est pas palpable mais dans l'éventualité contraire la perception de 2 masses distinctes sous hépatiques est très évocatrice.

- Les autres signes

- La fièvre, présente dans 30 % des cas ictériques est alors modérée.
- Les nausées et vomissements, dus à la compression du pédicule mésentérique par le kyste ou à une chasse biliaire très importante dans le duodénum, sont souvent le premier signe de la maladie, chez l'enfant.
-Ils peuvent alors égarer vers une sténose du pylore d'autant plus qu'un cas d'association fut signalé (Bardin et Harousseau).
- L'hépatomégalie est parfois constatée, elle est secondaire à la cholostase.
- Des signes d'hypertension portale ne se verront qu'au stade de complication.

3 - Examens de Laboratoire

- Ces examens sont indispensables au diagnostic mais seules les investigations radiologiques, peuvent faire la preuve pré-opératoire de la malformation.
- Ils contrôlent le degré de retention, d'infection et le fonctionnement du foie.

x Les tests de rétention (Bilurubinémie - cholestérol total et estérifié Lipidémie - Phosphatases alcalines) montrent une nette augmentation des taux.
- L'hyperlipidémie dans un cas s'est extériorisée par l'apparition de xantho-

mes cutanés (Cohlan 55).

xx La numération formule sanguine(NFS)étudie le degré de l'infection.

- L'hyperleucocytose n'est jamais très élevée dans ce cas et n'excède pas 20.000 globules blancs

  La polynucléose est manifeste -

  Bien souvent la formule est normale.

xxx Le fonctionnement hépatique

Il renseigne sur l'importance de la cholostase et surtout sur l'éventuelle atteinte cellulaire.

Ces tests ne se perturbent qu'au bout d'un certain temps.
Le complexe prothrombique s'il est diminué oblige à vérifier les taux après injection parentérale de vitamine K; chose qui fut faite chez notre malade et nous autorisa alors à pratiquer la laparoscopie - ayant éliminé la crainte de complications hémorragiques immédiates.
- La positivité des tests inflammatoires et les perturbations de la traversée et de la fonction cellulaire hépatiques, annoncent la seconde venue d'une cirrhose.

xxxx La ponction biopsie du foie doit être évitée comme nous l'avons dit, du fait de l'engorgement biliaire et du risque de cholépéritoine.
D'autre part elle serait de peu d'intérêt pour le diagnostic étiologique et la localisation de la compression, montrant tout au plus qu'il existe une rétention biliaire.

4 - Examens radiologiques

x L'abdomen sans préparation peut montrer une opacité homogène du quadrant supérieur droit, dont la limite supérieure est souvent masquée par le foie, et la limite inférieure : plus ou moins circonscrite. Elle est oblique

de droite à gauche, de haut en bas et se dirige vers la ligne médiane, restant séparée du rein. Wright (293) a retrouvé dans quelques cas une opacification de la paroi. Mac Laughlin considère comme de très bonne valeur diagnostique une image hydroaérique.

xx Le tube digestif après transit baryté

. L'estomac est refoulé vers la gauche si le kyste est très volumineux.

. Plus importants sont les signes duodénaux :

De face le cadre duodénal est élargi dans I/3 des cas et refoulé vers la gauche dans les deux autres tiers.

De profil D2 est refoulé en avant, élément important qui prouve l'origine rétropéritonéale du kyste.

xxx Le lavement baryté

- Pas de valeur qu'en l'absence d'images aériques du colon droit sur les clichés sans préparation.
- Il montre parfois un abaissement de l'angle droit ou son refoulement vers la gauche.

xxxx L'opacification des voies biliaires, donne l'image directe de la malformation si elle est positive, mais ne sera faite qu'en l'absence d'ictère

a) La cholécystographie orale ne donne de résultats que dans 34 % des cas (Dutricy 182) et bien souvent la lecture en est difficile, évoquant parfois une vésicule double lorsque kyste et vésicule sont opacitiés.

b) La cholangiographie intraveineuse

- C'est le seul moyen actuel qui permette un diagnostic pré opératoire précis, donnant une image directe de la malformation. Son emploi est restreint puisqu'il est contre indiqué en cas d'ictère ou d'insuffisance hépatique.

- L'image du kyste se traduit par une opacité arrondie bien limitée, sous le foie, et se distinguant de la vésicule par sa position médiane et plus postérieure.

Quant à celle-ci, il est bien rare qu'elle soit opacifiée et de toutes façons, le délai qui existe entre l'injection du kyste et celle de la vésicule, permet d'éviter les erreurs d'interprétation de ces deux images.

c) La cholangiographie transhépatique est dangereuse puisqu'elle implique la ponction du kyste et doit être évitée.

d) La cholangiographie per opératoire peut être faite par ponction du kyste ou par la vésicule biliaire.
C'est évidemment l'examen indispensable et l'on n'omettra surtout pas de faire une aspiration biliaire avant l'injection du produit.
Il nous renseigne sur la morphologie, le volume le siège et la hauteur du kyste par rapport aux canaux hépatiques.
. Il étudie la voie biliaire sous jacente mais l'absence d'opacification du duodénum ne permet pas de conclure à une obstruction de celui-ci; la pression intrakystique et le volume de la poche étant tels que le produit opaque ne peut diffuser au delà.

e) L'urographie intraveineuse est le plus souvent normale mais peut montrer exceptionnellement des malformations associées (Bottger et Schmidt).

f) L'artériographie coeliomésentérique pratiquée chez l'adulte (Lemaitre G. et coll. I53) est d'un grand intérêt puisqu'elle n'est notamment pas contre-indiquée en cas d'ictère.

<u>En résumé</u> : le bilan radiologique doit comporter :

(un abdomen sans préparation
(
) un transit baryté
(
) une cholangiographie iv en l'absence d'ictère, voir une artériographie coeliomésentérique dans ce dernier cas.

- 5 - Evolution

L'affection se caractérise essentiellement par son intermittence. Longtemps monosymptomatique et entrecoupée de longues rémissions. Plus rapides sont les formes du jeune enfant chez lequel des complications peuvent apparaitre précocèment.

En l'absence de traitement chirurgical il faudra craindre une transformation cirrhotique du parenchyme hépatique ce qui fut le cas de notre malade - avec décompensation et signes d'hypertension portale, hémorragies digestives par rupture de varices oesophagiennes, circulation collatérale, ascite.

Dans les suites opératoires le pronostic peut être assombri par apparition d'une sclérose hépatique.

Il existe 60 % de décès post opératoires chez l'enfant cirrhotique de moins d'un an et I2 % après un an.

- Il faut donc traiter le plus précocèment possible avant l'apparition des complications hépatiques, d'où l'intérêt et la nécessité d'explorer chirurgicalement tous les ictères rétentionnels du nourrisson.

6 - Complications

Elles relèvent de deux processus : infectieux et mécanique.

x Infectieuses

a) Au niveau du kyste

Eventualité fréquente due à la stase biliaire - et la bile elle-même est un

excellent milieu de culture - et à la proximité des voies sanguines.
Elle se traduit par une fièvre modérée, une hyperleucocytose à polynucléose.
En règle discrète et facilement curable par un traitement médical mais alors sujette à des récidives.

b) L'angiocholite

Elle est favorisée par l'infection du contenu kystique et la dissémination des germes dans les voies biliaires. Son retentissement est plus important frissons, fièvre élevée, vomissements, altération rapide de l'état général nécessitant souvent une intervention en urgence.

c) La cholècystite

Privilège de l'adulte, elle est rare. Tournier et Lasserve (266) en ont cependant publié un cas chez une fillette de 6 ans. Ses manifestations bien connues ne permettent en rien de reconnaitre le point de départ malformatif de l'affection.

d) La pancréatite

Egalement rare - I2 cas furent publiés (64 - 68 - 98 - I63 - 252 - 270), le dernier par Cuschieri et Davies en I969 (60).
Elle serait secondaire à une obstruction du canal pancréatique et donnerait un tableau de péritonite avec défense abdominale.
Gibson signale un cas révélateur de l'affection.

e) La lithiase intrakystique

Elle est rare surtout chez l'enfant. Alonso-Lej en relate 7 cas. Elle s'associe souvent à une lithiase vésiculaire.

f) Signalons un cas de péricardite associée (Barzel et coll I6).

g) La cancérisation de la paroi du kyste est exceptionnelle
C'est un diagnostic d'intervention.

8 cas en furent publiés dont le dernier par Mac Farlane en 1967.

xx Mécaniques

- La rupture du kyste est rare : 7 cas furent publiés par Alonso-Lej. Elle peut être spontanée au cours d'une grossesse par exemple (Saunders et coll.(226) en 1969) ou bien secondaire à un traumatisme quelqu'il soit et à propos duquel nous ne saurons trop répéter le danger que représente la ponction biopsie hépatique.

Le tableau est celui d'une péritonite sans aucune caractéristique étiologique Souvent cette péritonite biliaire s'associe à une pancréatite (Debelut 64 - Desorgher 68).

En conclusion ces complications sont rares et c'est dans l'atteinte hépatique que réside le pronostic.

7 - Diagnostic différentiel

Le diagnostic est rarement fait avant l'intervention et repose essentiellement sur la cholangiographie intraveineuse, bien que, l'existence d'une masse sous hépatique soit un signe d'importance appréciable.

a) Chez le nourrisson

Nous éliminerons 2 affections :

x L'atrésie des voies biliaires, moins rare que la dilatation kystique congénitale, et donnant un ictère précoce plus progressif.

xx Les ictères pseudo-malformatifs ou "syndrôme bile épaisse" des Américains plus tardifs, survenant par poussées et secondaires à une hépatite néo natale ayant évolué vers la cholostase.

b) Chez le Grand Enfant

Le problème est celui d'une tumeur abdominale :

x Les tumeurs rénales

- malignes, de développement rapide, avec un cortège de troubles digestifs variés diarrhée - douleurs abdominales etc..

. Citons les hydronèphroses droites.

L'urographie intraveineuse est alors indispensable

xx Les Tumeurs hépatiques

- Le kyste hydatique

Bien souvent isolé, il ne se manifeste que par une volumineuse déformation du foie.

- Les tumeurs bénignes du foie

Adénomes ou hépatomes dont le seul signe est l'hépatomégalie plus rarement accompagnés de vagues douleurs ou de signes digestifs imprécis

- Les tumeurs malignes

Néoplasmes épithéliaux ou sarcomes primitifs du foie.

La symptomatologie de début ne se réduit souvent qu'à l'hépatomégalie, mais les troubles fonctionnels qu'ils soient précoces ou tardifs, sont constants anorexie, vomissements, diarrhée.

L'état général se dégrade rapidement et la mort survient par cachexie ou complication.

Le diagnostic différentiel ne se pose qu'au tout début de l'affection.

- Les kystes du mésentère

Il s'agit d'une tumeur abdominale avec tableau occlusif.

c) Chez l'adulte

Il faut tout d'abord éliminer les ictères lithiasiques ou néoplasiques, qu'ils soient secondaires à un kyste ou un cancer du pancréas, une cholécystite aigue, un calcul du cholèdoque.

Dans la presque totalité des cas le diagnostic ne sera fait qu'à l'intervention.

VII TRAITEMENT

Il est exclusivement chirurgical et l'évolution est fatale en dehors de cette thérapeutique.

Actuellement les progrès faits en anesthésie, réanimation, technique opératoire, ont considérablement diminué les risques de mortalité opératoire.

Le but des diverses techniques utilisées est de rétablir le cours normal de la bile vers le tube digestif, sans qu'il soit pour cela indispensable de corriger la malformation.

Ces techniques opératoires sont au nombre de deux :

. La cholédocorraphie

. Le drainage interne de la dilatation ou de la voie biliaire principale.

A - La choledocorraphie

Tente de reconstituer la voie biliaire principale dans sa morphologie.

Elle résèque une partie de la dilatation et, après suture, reconstitue un canal de calibre normal.

En fait elle n'en modifie que l'apparence mais le fonctionnel habituel l'est rarement et il faut alors réintervenir (Kirtley I37).

B - Le drainage interne de la dilatation kystique.

- C'est en fait le véritable traitement. Il consiste en une anastomose biliodigestive qu'elle soit située sur :

- la vésicule biliaire
- la dilatation kystique
- la voie biliaire sus jacente à la dilatation

a) Sur la vésicule

- Avec le duodénum ou une anse jéjunale

- Cette technique est aisée : la bouche d'anastomose est large mais le kyste reste en place. Il s'agit donc du drainage d'une voie biliaire pathologique par l'intermédiaire d'une autre poche : la vésicule biliaire.

Les résultats à long terme sont menacés par le risque infectieux du à la stase vésiculaire.

b) Sur la dilatation kystique

C'est la méthode la plus employée.

Elle supprime l'obstacle organique ou fonctionnel en aval de la dilatation.

Cette anastomose relie le kyste au duodénum, au jéjunum, ou à l'estomac.

x <u>kysto duodénale</u>

. Elle fut utilisée la 1° fois par Brun et Hartmann (33) en 1898.

. Depuis de nombreux auteurs en reprirent la technique.

Bakes (14) - Schautz (227) - Strode J.P. (252) - Tran Ngoc Ninh (268)

- Après large décollement duodéno-pancréatique le 2ème duodénum est incisé ainsi que la partie la plus déclive de la dilatation kystique.

L'anastomose doit être très large et favorise malheureusement le reflux du contenu duodénal dans la dilatation et les voies biliaires et à nouveau la stase et l'infection.

39 % des malades ont subi cette intervention.

- Si la mortalité opératoire en est faible et suffit à expliquer la fidélité de certains auteurs à cette technique, la morbidité par contre reste élevée, dominée par l'angiocholite.

xx <u>Kysto jéjunale</u>

Utilisée pour la Ière fois en 1927 par Tsujimura cette technique fut moins employée que la précédente.

Elle diminue les risques de reflux alimentaire dans la voie biliaire, bien que laissant la poche en place. L'anse jéjunale peut être montée en Y ou en oméga

- La méthode de Roux ou montage en Y :

Après section de la 2° ou 3° anse jéjunale ou anastomose l'extrémité d'aval à la voie biliaire.

L'extrémité d'amont est réimplantée sur le jéjunum, 50 à 60 cm en aval de la section. L'anse montée est donc isolée du transit intestinal mais elle doit avoir un minimum de 50 cm pour éviter tout reflux.

- L'anse en omèga de Braun avec jéjuno-jéjunostomie latéro-latérale au pied de l'anse, autre procédé de montage, amène également l'anse dans l'étage sus mésocolique.

- L'anse est anastomosée avec le kyste à la partie la plus déclive de la dilatation.

Cette intervention plus longue que la précédente comporte une anastomose digestive supplémentaire. Les risques occlusifs dus au trajet de l'anse montée doivent être prévenus par une parfaite péritonisation.

Les risques d'ulcère du duodénum par suppression de la secrétion biliaire alcaline, se sont avérés plus théoriques que pratiques.

L'avantage de l'anastomose kysto-jéjunale est de protéger la voie biliaire principale de tout reflux de liquide digestif, et diminue donc les risques d'angiocholite.

C'est d'ailleurs le procédé choisi pour traiter les crises d'angiocholite après kysto-duodénostomie.

c) Anastomoses sur la voie biliaire au dessus de la dilatation kystique.

L'anastomose bilio digestive est faite sur la voie biliaire sus jacente à la dilatation, c'est à dire sur le canal hépatique. Parfois la dilatation kystique s'étend jusqu'à la convergence de canaux hépatiques droit et gauche; on doit alors garder une collerette de paroi kystique autour des orifices de la convergence. La section transversale ouvre la voie biliaire ou la poche kystique puis est complétée progressivement sous contrôle de la vue. La section réalisée, la dilatation kystique sous jacente est réséquée partiellement ou totalement suivant les cas; ou bien fermée par suture et abandonnée si sa dissection se révèle trop difficile et dangereuse. De toutes façons la dilatation est exclue du transit biliaire et l'essentiel du traitement est d'effectuer une dérivation bilio-digestive exemple de complications. La préférence va à l'anastomose d'une anse jéjunale montée à la Roux, en Y, car l'anastomose hépatico duodénale mobilise le duodénum que l'on peut être obligé de monter jusqu'au hile du foie.

- Les indications thérapeutiques sont très controversées :
- Chez l'enfant certains auteurs feront une kysto duodénostomie -
- Lindenauer et Lavanway préfèrent la kysto-jéjunostomie à la Roux pour éviter les risques d'angiocholite qui survient parfois après kysto duodénostomie.
- Hepp par contre utilise le plus souvent l'anastomose hépatico-jéjunale sur anse en Y.

VIII - C O N C L U S I O N

- La dilatation kystique congénitale de la voie biliaire principale est une affection rare.
- Elle demeure l'apanage du sujet jeune, de l'adolescent pouvant se manifester, mais rarement, dès les premiers mois de la vie. Elle atteint surtout le sexe féminin.
- Le mécanisme étiopathogénique associe un trouble du développement embryologique du canal, entrainant une faiblesse de la paroi, à une sténose organique congénitale du cholèdoque inférieur aggravée par l'infection surajoutée.
- Le tableau clinique semble univoque, caractérisé par la triade : Tumeur, douleur, ictère, le plus souvent réduite à un seul élément du fait de la précocité du diagnostic.

La masse sous hépatique est le signe le plus constant chez l'enfant.

- L'évolution habituellement lente, entrecoupée de poussées et rémissions, peut être précipitée par la survenue de complications essentiellement cirrhotiques, ce qui est le cas de notre malade.
- Le diagnostic positif ne sera fait le plus souvent qu'au moment de l'intervention mais la cholangiographie intraveineuse peut nous orienter plus précocèment vers l'affection.
- Le traitement est exclusivement chirurgical et donne la préférence à l'anastomose kysto-jéjunale avec montage en Y, grâce aux progrès de la réanimation et de notre savoir médical le pronostic de cette affection, autrefois sombre,

est actuellement moins défavorable mais reste dominé par le risque de transformation cirrhotique, d'où l'intérêt capital de poser un diagnostic précoce.

Vu, le Doyen

LONSAINGEON

Vu, le Président de Thèse

BOUVIER

Vu, le Recteur

MALLET

B I B L I O G R A P H I E

1 - AARS H. -
Congenital Cystic Malformation of the biliary tract
T. Norske Laegeforen. I962, 82, 902-904

2 - ADAM L. -
Idiopatische Choledochuscyste
Ubl. Chir. I925, 25, 997-I000

3 - ALAGILLE D. et CARAVASSILIS V. -
La dilatation kystique congénitale du cholédoque
Rev. int. Hépat. I96I, 11, 72I-756

4 - ALDEN J.F. and STEINER E.R. -
Diverticulum of the common bile duct. A case report
Ann. Surg. I957, I45, 269 - 270

5 - ALONSO-LEJ F. - RIVER W.B. Jr. - PESSACHO D.J. -
Congenital choledochal Cyst with a report of two and an analysis of 94 cases.
Surg. Gynec. Obstet. I959 - I08, 1-30

6 - ANACKER H. -
Die Füllungs und Entleerung vorgänge in den Gallenwegen.
Fortschr. Röntgenstr. I954, 8I, I43-I50

7 - ANDREWS C.E. and ANDE W.F.
Congenital Dilatation of the common bile duct treated by sphincterotomy
Arch. Surg. I959, 79, I58-I62

8 - ANTOINE M. et MERSAUSON C.H. -
Dilatation idiopathique kystique du cholèdoque.
Confusion radiologique avec une vésicule double
J. Radiol. Electrol. I960 - 4I, 60-62

9 - ARTHUR G.W. and STEWART J.R. -
Biliary Cysts.
Brit. J. Surg. I964, 5I, 67I-675

I0- ASHBY B.S. -
Carcinoma in a choledochus cyst.
Brit. J. Surg. I964, 5I, 493-496

11- ATTAR S. - OBEID S. -
Congenital cyst of the common bile duct, a review of the literature and a report of two cases.
Ann. Surg. I955, I42, 289-295.

I2 - BABBITT D.P. -
Kystes congénitaux du cholèdoque : nouveau conceptètiologique basé sur une anomalie des rapports entre la voie biliaire principale et le canal pancréatique
Ann. Radiologie, I969, I2, N° 3-4, R. 23I - R. 240 - 8 fig. (Bibliogr).

I3 - BAILA A.F. - CERVINI O.F. - BIANCHI N.A. et GERACHTY P.J. -
Kyste du cholèdoque
Prensa med. argent., 9 Mai I969, 56, n° IO 452-458 (Bibliogr.)

I4 - BAKES -
Vortrag am der K.K. Gesselschaft der arzte in Wien. Sitzung von I März I907
Wien. Klin. Wschr. I907, 20, 298

I5 - BARDIN Y.J. et HAROUSSEAU -
Imperforation congénitale du cholèdoque
Arch. Mal. Appar. Dig. I960, 49, 587-59I

I6 - BARZEL U.S. - FRIEDMAN R. et GLOTZER P. -
Kyste du cholèdoque avec péricardite
New England J. Med., 1° Juin I967, 276, n° 22 I247-I248 (Bibliogr.)

I7 - BEITRAME A. -
Dilatazione cistica congenital del coledoco; presentaziome di un caso
Arch. ital. Chir. I964, 90, 648-660

I8 - BENCHIMOL M.B. -
Divecticulo do colédoco
Rev. Brasil. Cirurg. I953, 26, 407-4II

I9 - BENGOLEA A. - VELASCO - SUAREZ D. -
Dilatacion quistica idiopatica del hepato-colédoco.
Arch. argent. Enferm. Apar. Digest. I937 cité par Gustavino

20 - BENYO J. - HORANYI J. -
Choledochuswandzyste.
Zbl. Chir. I962, 87, I.3I6-I.320

2I - BERGERON A. - GERMAIN H. - LAURAS H. -
A propos d'une nouvelle observation dilatation - kystique du cholèdoque
Arch. Mal. Appar. dig. I958, 47, IOI7-I023

22 - BERMUDEZ O. -
Congenital Dilatation of the hepato-choledochus.
Bol. Soc. Cirug. Urug. I960, 3I, I37-I52

23 - BERNFT C.P. -
Cystic dilatation of the common bile duct.
Mississipi Doct. I958, 35, 204-205.

24 - BERNHEIM M. - MARION P. - ROUX J.A. et coll.
Kyste congénital du cholèdoque chez le nourrisson rapport d'un cas.
Pédiatrie 1953, 8, 677-683.

25 - BIRCHS V. -
Gallige Peritonitis nach blinder oberbauchpunkfion für idiopatische choledochuscyste.
Zbl. Chir. 1962, 87, 856-860.

26 - BLEGEN H.M. - BOYEN F.L. -
Perforation of choledochus cyst with biliary peritonitis; report of a case submitted to three - stage operation.
J. Lancet 1946, 66, 177-183

27 - BLOCHER T.J. Jr. WILLIAMS H. and WILLIAMS J.L. -
Traumatic rupture of a congenital cyst of the choledochus
Arch. Surg. 1937, 34, 695-701

28 - BORDE J. - SYPIORSKI H. - GUBLER J. -
Dilatation Kystique congénitale du cholèdoque.
Pédiatrie 1965, 20, 907-918

29 - BOTTGER H. -
Zur Aetiologie der choledochuszysten.
Zbl. allg. Path. path. Anat. 1951, 87, 407-412

30 - BOWEN F.H. -
Choledochal Cyst.
Trans. Sth. Surg. Ass. 1955, 67, 56-64

31 - BROLL A. - KURKOWSKI M. -
Wrodzna torbiel przewodu zolciewego wspolnego congenital cyst of the common bile duct
Pol Przegl. Chir. 1965, 37, 889-891

32 - BROOKS B. - WEINSTEIN A. -
Cyst of the ampulla of Vater
Ann. Surg. 1943, 117, 728-734

33 - BRUN - HARTMANN -
Bull. Soc. Chirurgie Paris 1897, 207-208

34 - BURNELL R.H. - MARKEY G.B. -
Choledochal Cyst : a case report and discussion of aetiology.
Arch. Dis. Childh. 1965, 40, 329-331

35 - BURNETT W. - GAIRNS F.W. - BACSICH P. -
Some observations on the innervation of the extrahepatic biliary system in man.
Ann. Surg. 1964, 159, 8-26.

36 - CACHEZ DIAL H. -
Quiste congenito de colédoco
Rev. peru. Pediat. 1957, 13, 105

37 - CARCASSONNE M. - RAMPAL M. - AYMES G. -
Diverticule du cholèdoque
Marseille Chir. 1961, 13, 403-404.

38 - CARLSON R.G. -
Congenital cystic dilatation of the common bile duct; pre operative diagnosis by intravenous choloengiogram.
Minn. Med. 1966, 49, 429-432.

39 - CAROLI J. - MARCOULIDES C. -
Contribution à la pathogénie des dilatations congénitales du cholèdoque.
Arch. Mal. Appar. dig. 1953, 42, 1045-1060

40 - CAROLI J. -
Les ictères par rétention; diagnostic médico-chirurgial.
1956 - Masson et Cie, Paris -

41 - CAROLI J. - CORCOS V. -
Maladies des voies biliaires intrahépatiques segmentaires
1964, Masson et Cie, Paris

42 - Case record of the Mass. Gen. Hosp.
Right upper quadrant Mass.
J. Amer. Med. Ass. 1961, 178, 1156-1157

43 - CERRINI Lo-TOLIO A. -
Sulla dilatazione cistica congenita del caledoco
Arch. ital. Chir. 1960, 86, 194-208

44 - CHALNOT P. -
Dilatation kystique du cholèdoque à propos de deux cas
Arch. Mal. Appar. dig. 1966, 55, 965

45 - CHAPTAL J. - JEAN R. - POUS J.G. - MEYLAN F. et RIEU D. -
Dilatation congénitale ou pseudo-kystique du cholèdoque. Cinq observations.
Arch. Franç. Péd. Août-Sept. 1969, 26, n° 7, 812

46 - CHAUMERLIAC (Mme) - BARRIER J.A. - BARRIER J.P. - et ECHEGUT J.L.
Dilatation kystique congénitale du cholèdoque associée à une maladie de Caroli (Dilatation congénitale des voies biliaires intra-hépatiques segmentaires).
Bordeaux méd. Juin 1969, 2, n° 6 - 1488

47 - CHAUMERLIAC H. - BARRIER J.A. - BARRIER J.P. - et MCHEGUT J.P.
Dilatation kystique congénitale du cholèdoque associée à une maladie de Caroli (dilatation congénitale des voies biliaires intra-hépatiques segmentaires).
Arch. franç. Mal. App. dig. Juil. Août 1969 58, n° 7-8, 502-503

48 - CHEVALLEY - PELLETIN et de BAROCHEZ
Un cas d'ictère par rétention avec dilatation kystique du cholèdoque
Arch. franç. Pédiat. 1954, 11, 395-398

49 - CHEYNEL J. - CARABALONA I. -
Dilatation kystique congénitale du cholèdoque; kysto-duodénostomie
Montpellier Chir. 1956, 10, 77-80

50 - CHORZEWSKI Z. - JASCZENKO S. -
Urodzona torbiel wepolnego przewodu zolciewego.
Pol. Przegl. Chir. 1957, 11, 1129-1155

51 - CHUNG P.Y. -
Roentgen diagnosis of congenital choledochal cyst : report of five cases
Chin. J. Radiol. 1960, 8, 48-52

52 - CINELLI A.P. -
Dilatacion quistica idiopatica del dolèdoco : su diagnostico mediante la colangiografia operatoria.
Bol. Soc. Cirug. Cordoba 1944, 5, 264-276 cité par Alonso-Lej (5)

53 - CINTI G. -
Intorno ad un caso di dilatazione congenita del coledoco.
Bol. Soc. tosco-umbra chir. 1956, 17, 153-169

54 - CLARKE A.M. -
Choledochal Cyst.
Med. J. Aust. 1961, 48, 669-671

55 - COHLAN S.Q. - KAYDEN H.J. -
Reversible hyperlipemia and skin xanthomas in obstructive biliary disease due to choledochal cyst.
Amer. J. Med. 1962, 32, 989-994

56 - CONLON P.C. - BRUST R.W.Jr.
Cholecystography as an aid in the localization of upper abdominal masses
Amer. J. Roentgenol. 1962, 88, 756-767

57 - CONNOLY F.N. - GUIN H.G. and al.
Biliary atresia with choledochus cyst or pseudo-cyst.
Clin. Proc. Child. Hosp. Wash. 1956, 12, 19-28

58 - COOK J. - BOSA C.B. -
A case of choledochus cyst.
E. Afr. med. J. 1957, 34, 643-645

59 - CULVER G.J. - EHRLICH M. -
Choledochal cyst : report of a case with contrast visualization
Amer. J. Roentgenol. 1961, 86, 934-937

60 - CUSCHIERI A. et DAVIES R.S. -
Pancréatite aigue compliquant un kyste du cholèdoque
Brit. Med. J. 20 Sept. 1969, 3, n° 5672, 698

61 - DANIEL D.S. -
Choledodal cyst : report of a case
Ann. Surg. 1962, 155, 902-905

62 - DA ROCHA PINTO C. et DA SILVA C. -
Dilatation idiopathique du cholèdoque
Sem. Hôp. Paris 1960, 46/7, 2586-2596

63 - DEAN LA - WINGRZYN J. -
Congenital choledochal cyst.
Conn. Med. 1961, 25, 486-489

64 - DEBELUT J. -
Kyste congénital du cholèdoque
Ouest méd. 1961, 14, 97-99

65 - DEMIRLEAU J. -
1968 Communication personnelle

66 - DENNISON W.M. -
A study of choledochus cyst in childhood
J. Int. Coll. Surg. 1954, 21, 113-117

67 - DESENZANI C. -
Su un caso di dilatazione cistica del coledoco.
Chir. Ital. 1962, 14, 129-142

68 - DESORGHER G. - FIPE J. - DUCOULOMBIER H. - LAFORIL P. -
Dilatation kystique congénitale du cholèdoque révélée par une pancréatite chez un enfant de 4 ans : jéjunostomie sur anse en Y; guérison
Ann. Chir. Infant. 1961, 2, 149-153.

69 - DI STEFANO L.V. - SIMONETTI C. -
Dilatazione cistica del coledoco
Gazz. int. med. chir. 1957, 62, 2414

70 - DOMBROWSKI H. -
Rontgenuntersuchungen am terminalen choledochus bei idiopathischer cho-

ledochus dilatation (choledochuscyste)
Gastro-Enterologia I962, 98, 1-14

7I - DOUGLAS A.H. -
Case of dilatation of the common bile duct.
Lthe J. Med. Sci. London I852, I4, 97. Cité par Alonso-Lej (5)

72 - DUBERMAN L.B. et KOVSHIKOV V.S. -
Kystes du canal cholèdoque
Khirourguie (Moscou) I969, n° 11, 63, 68, 5 fig. (Bibliogr).

73 - DUBOIS F. -
I968 Communication personnelle

74 - EGRY G. - EPSTEIN O. - KILLNERG
Gallengangcyste
Virchows Arch. path. Anat. I957, 330, II9-I25

75 - FISENBETH R. - FRANK P. - OPPERMAN A. - WOLFF R. -
Kyste diverticulaire de l'extrêmité inférieure du cholèdoque à développement exclusivement intra-duodénal : cholèdococèle.
Arch. Mal. Appar. dig. I960, 49, I530-I536

76 - FLGAR D.F. et GUDGEON D.H. -
Kystes du cholèdoque compliquant une grossesse.
Brit. J. Surg. nov. I969, 56, n° 11, 868-870 (Bibliogr).

77 - ENGLE J. - SALMON P.A. -
Multiple choledochal cysts; report of a case.
Arch. Surg. I964, 88, 345-349

78 - ESCUDER -
Dilatacion idiopatica del colèdoco
Arch. argent. Pediat. I954, 42, 2I4-2I8

79 - ESGUERRA-GOMEZ G. - RIVEROS-GAMBOA E. -
A case of multidiverticular cystic dilatation of the common and hepatic ducts
Amer. J. Roentgenol. I965, 94, 477-479

80 - ESSAFI Z. - MARTINI M. - MOURALI N. -
Sur la dilatation congénitale du cholèdoque
Tunis. Méd. I96I, 39, 7I-78

8I - FARREL W.J. -
Giant choledochal cyst : report of a case successfully treated by Roux en Y.
Ann. Surg. I959, I50, 3I3-3I9

82 - FELL H. -
Ein Beitrag zn Anomalien der Gallenwege.

Chirurg. I949, 20, 365-367.

83 - FERRARIS L.V. - NAVARRO A. - ESCARGITL
Dilatacion congenital del hépaticocolèdoco y adenocarcinoma
Bol. Soc. Cirurg. Cordoba I944, 5, 2I, cité d'après Alonso-Lej (5)

84 - FERRIS D.O. (YA DEAN R.E. -
Choledochal cyst.
Proc. Mayo clin. I964, 39, 332-339

85 - FIDDIAN R.V. - Mc DOUGALL C. -
Choledochus Cyst.
Brit. J. Surg. I959, 47, 240-244

86 - FIRICA T. - RADULESCU I. - LATEI L. -
Considérations sur la dilatation congénitale du cholèdoque
Lyon Chir. I965, 6I, 748-750

87 - FISCHER H.G. -
Zrimares Karzinom in der Wand einer angeborenen zystichen Gallengangserweiterung (sog. Hepatikuszyste)
Zbl. Chir. I958, 83, I234-I24I.

88 - FLEURY J. - LAUMONIER R. - LAHARY J. -
Mégacholèdoque à segment sous-jacent dépourvu de formation nerveuse.
Arch. franç. Pédiat. I963, 20, I0I9

89 - FONKALSRUD E.W. - BOLES E.T.Jr.
Choledochal cysts in infancy and childhood
Surg. Gynec. Obstet. I965, I2I, 733-742

90 - FOWLER R.S. -
Choledochus cyst. report of a case with references to the literature
Ann. Surg. I9I6, 64, 546-549

9I - FRANCIS W.W. - UTTER W.F. -
Choledochal Cysts.
R.I. med. J. I96I, 44, I55

92 - FRIEND W.D. -
Rupture of choledochal cyst during confinement.
Brit. J. Surg. I958, 46, I55-I57

93 - GALL F. -
Traitement chirurgical du kyste idiopathique du cholèdoque
Chirurg. Mai I967, 38, n° 5, 225-228 (Bibliogr).

94 - GASTARD J. -
Trois observations de dilatation kystique du cholèdoque
Arch. Mal. appar. dig. I966, 55, 82I-822

95 - GAUTHIER-BENOIT C. - LESCUT J. - DUQUENNOY A. -
Dilatation idiopathique des voies biliaires extra-hépatiques
Arch. Mal. Appar. dig. 1964, 53, 1357-1362

96 - GEORGE P.A. - LAINGOT R. -
Choledochus cyst associated with carcinoma in the liver : report of a case.
Brit. J. Surg. 1962, 50, 339-341

97 - GERRISH F. - COLE E. -
Surgical jaundice in infants and children
Arch. Surg. 1961, 63, 529-535

98 - GIBSON L.E. - HALLER J.A. -
Acute pancreatitis associated with congenital cyst of the common bile duct.
Pediat. J. 1959, 55, 650-657

99 - GIGNOUX M. -
Les dilatations de la voie biliaire principale chez l'adulte.
Thèse Lyon 1965, 110 pages, in Lyon méd.
4 sept. 1966, 98, n° 36, 409-410

100- GILI G. -
Su di un caso di dilatazione cistica del coledoco; nota clinica
Minerva chir. 1952, 14, 539-541

101- GILLIS D.A. - SERGEANT C.K. -
Prolonged biliary obstruction and massive gastro-intestinal bleeding secondary to choledochal cyst (Two cases)
Surgery 1962, 52, 391-393

102- GIORDANO L. -
Un caso di ectasie sacciforme del coledoco (nota clinica)
Minerva chir. 1957, 12, 776-778

103- GIUGIARO A. et GRASSI E. -
Un cas de dilatation idiopathique segmentaire du cholèdoque chez un nourrisson d'un mois
Minerva Ped. 14 Juil 1969, 21, n° 28, 1299-1306 (Bibliogr).

104- GORDINER H. - BLUESTONE L. -
Enterogenous cyst of the duodenum
Ann. Surg. 1950, 132, 1149-1153

105- GOSWITZ J.T. - KIMMERLING R. -
Perforated choledochal cyst with bile peritonitis in an infant. Case report and surgical management
Surgery 1966, 59, 878-882

I06 - GROSS R.E. -
Idiopathic dilatation of the common bile duct in children
J. Pediat. I953, 3, 730-755

I07 - GROSS R.E. -
Surgery in infancy and childhood
I953 Saunders and C° Philadelphia and London

I08 - GROVE W.J. - ZACK J.J. -
Recognition and treatement of congenital choledochal cyst
Arch. Surg. I957, 75, 443-449

I09 - GUNDERSEN J. -
Cysts of the bile ducts
Acta Chir. scand. I965, I29, 606-6I4

II0 - GURGEN T. -
Cystic dilatation of the choledochus; à propos of a case
Istanbul Univ. Tip, Fak. Med. I965, 28, I06-II4

III - GUSTAVINO G.N. -
Dilatacion congenital del colèdoco
Dia méd. I953, 25, II30-II40

II2 - HALL D.T. -
Discussion commun - Shields
Amer. J. Surg. I964, I08-I48

II3 - HAN H. -
Report of 30 cases of congenital cystic dilatation of the common bile duct.
Zhong Waike Z. I962, I0, 6I9-623

II4 - HAN S.Y. - COLLINS L.C. - et WRIGHT R.H. -
Kyste du cholèdoque - Rapport de 5 cas
Clin. Radiology, juil. I969, 20, n° 3, 332-336, 6 fig. (Bibliogr.)

II5 - HANTAMP L.J. -
Congenital choledochal cyst; demonstration by oral cholecystography
Amer. J. Dis. Child. I959, 97, 97-I00

II6 - HATANO S. - IKOTO M. -
Congenital cystic dilatation of the common bile duct with report of a new case.
Nagasaki Igakkai Zasshi I954, 29, 307.

II7 - HAYS D.M. - GOODMAN G.N. - SNYDER W.H. Jr. et WOOLLEY M.M. -
Dilatation kystique congénitale du canal cholèdoque
Arch. Surg. an. I969, 98, n° 4, 457-46I (Bibliogr.)

II8 - HEILIGER J. -
Uber die congenitale cystenartige Erweiterung des Ductus Choledochus
Dissect. Inaug. Fiessa I9I0 - Cité d'après Alonso-Lej (5)

II9 - HEINLICH H.J. -
Excision of a choledochal cyst. common bile duct reconstruction with a gastric pedicle tube
J. Amer. med. Ass. I963, I84, 863-865

I20 - HENRION C. -
Le cholèdocèle ou dilatation kystique de l'ampoule de Vater.
Acta chir. belg. I967, 66, I39-I52

I2I - HENRY F. - MONTIES J.R. -
Quelques fautes de tactiques chirurgicales dans les kystes congénitaux du cholèdoque
Marseille Chir. I963, I5, 25I-254

I22 - HEPP J. - CAROLI J. - CACHIN H. -
Dilatation kystique du cholèdoque
Mém. Acad. Chir. I948, 74, 64I-644

I23 - HEPP J. -
A propos du traitement par exclusion des dilatations kystiques de la voie biliaire principale.
Ent. Bichat (Chir. et Spécial). I964, 207-208

I24 - HERRERA MARTINEZ -
Quiste congenito del coledoco
Rev. peru. Pédiat. I958, I7, 2I.

I25 - HOFFER P.B. et PETASNICK J.P. -
Mise en évidence des kystes du cholèdoque par cholècystographie orale
Radiology, oct. I969, 93, n° 4, 87I-872

I26 - HOLDER T.M. -
Choledochal cyst. Management by Roux en Y jéjunal drainage. Current Surgical management
I965 Saunders Philadelphia.

I27 - IRWIN S.T. - MORISON J.E. -
Congenital cyst of the common bile duct containing stones and undergoing cancerous change
Brit. J. Surg. I944, 32, 3I9-32I

I28 - JACOBI M.A. -
Choledochal cyst
Wis. med. J. I966, 65, I75-I78

I29 - JAMIS - MUVDI A. -
Giant cyst of the common bile duct - Preoperative visualisation by transhepatic cholangiography in two cases
Amer. J. dig. Dis. I960, 5, 935-944

I30 - JANBON M. -
A propos de trois cas de dilatation kystique congénitale du cholèdoque
Arch. franç. Pédiat. I965, 22, 47I

I3I - JAUBERT de BEAUJEU M. - CHAPAL M. - RAY A. -
Dilatation kystique congénitale du cholèdoque; à propos d'une observation.
Lyon Chir. I963, 59, 42I-427.

I32 - JESSIMAN W.C. - TREASURE R.I. -
Choledochal cyst with emphasis on preoperative diagnosis
Arch. Surg. I96I, 83, 689-693

I33 - JOSEPH W.L. - FONTALSRUD I.W. - LONGMIRE W.P. Jr.
Cystic dilatation of the common bile duct in adults
Arch. Surg. I965, 9I, 468-473

I34 - JUDD E.S. - GREENE E.I. -
Choledocal cyst
Surg. Gynec. Obstet. I928, 46, 3I7-324

I35 - KAZAR G.N. - TAKACS N.L. -
Double gallbladder and cyst of the common bile duct.
Magy. Sebesz, I95I, 44, 268-272. Excerpta med. (Amst) sectix I952, 6, I420

I36 - KEELEY J.L. -
Congenital Cystic dilatation of the common bile duct; report of a case
Arch. Surg. I948, 56, 508-5I5

I37 - KIRTLEY J.A. - HOLCOMB G.W. Jr.
Surgical management of diseases of the gallbladder and common duct in children and adolescents.
Amer. J. Surg. I966, 111, 39-46.

I38 - KJELLBERG S.R. -
Water soluble contrast medium for precise roentgenological diagnosis of cystic of the common bile duct.
Acta radiol. (Stockl.) I948, 29, 307

I39 - KOLAR J. - VYHNANEK L. -
Diverticulum of the hepatic duct
Cs. Rentgenol. I960, I4, 32I-323

I40 - KONDRAT W. -
Wrodzona niedroznoso wspolnego przewodu zolciewego u niemowlecia
Pol. Przegl. Chir. I957, 29, 7I3-7I6

I4I - KONG G.T. -
Perforiere idiopatische Choledochuscyste mit clonorchis im Cysteninhatt
Chirurg. I95I, 22, 56-57

I42 - KORTILLA K. - FINOLA S. -
Idiopathic dilatation of the common bile duct; a case report.
Ann. paediat. fenn. I958, 4, I05-III

I43 - KOSZIA M.L. -
Wrodzona torbiel przewodu zolciexego wspolnego
Pediatria pol. I959, 34, 205-208

I44 - KOURIAS B.
Anomalies et variations des canaux biliaires extra-hépatiques
J. Chir. (Paris) I959, 77, 393-422

I45 - KUNNERLE F. -
Zur Diagnose und operativen Behandlung der idiopatischen choledochus-
cyste.
Langenbecks Arch. Klin. Chir. I959, 292, 448-45I

I46 - KURKIPAA K. -
Idiopatische choledochuszyste
Ann. Chir. Gynaec. Fenn. I958, 47, 73-8I

I47 - KUX M. - BOHNIG H.J. -
Drainage spontané d'un kyste idiopathique du cholèdoque
Zbl. Chir. I8 Nov. I967, 92, n° 46, 2848-2850 (Bibliogr.)

I48 - LAPEYRE L.N. - GARABALONA P. - CANDON J. - PRIOTON J.B. - LAURENT J.C. -
Anomalies congénitales des voies biliaires extra hépatiques; incidences
chirurgicales.
Marseille Chir. I960, I2, I87-I93

I49 - LAVENSON R.S. -
Cyst of the common bile duct
Amer. J. med. Sci. I909, I37, 563-570 - cité d'après Alonso-Lej (5)

I50 - LEE S.S. - MIN P.C. - KIM G.S. - HONG P.W. -
Kyste du cholèdoque
Arch. Surg. juil. I969, 99, n° 1, I9-28, 5 tabl. (Bibliogr.)

I5I - LEITE C. - PAULINO F. - ROSELLI A. -
Cystic dilatation of the common bile duct; à propos of four operated
cases.
Pediat. J. (Rio de J.) I96I, 26, I43-I48

I52 - LELONG M. - MAGILLE D. - LE TAN VINH
Ictère de type obstructif du premier âge
Rev. int. Hépat. I960, I0, 3I9-430

I53 LEMAIRE G. - L'HER INE C. - GAUTIER. BENOIT C. - PARIS J.C. -
L'artériographie coelio-mésentérique dans un cas de dilatation kystique de la voie biliaire principale chez un adulte.
Ann. Radiol. I968, 11, n° 11-I2, 834-836, 5 fig.

I54 - LIEBNER F.J. -
Roentgenographic study of congenital choledochal cysts. Pre and postoperative analysis of five cases.
Amer. J. Roentgenol. I958, 80, 950-960

I55 - LINDENAUER S.M. et LAVANWAY J.M. -
Traitement chirurgical du kyste congénital du cholèdoque
Surgery, juin I969, 65, n° 6, 972-977, 6 fig. (Bibliogr.)

I56 - LINDNER H.H. - GREEN R.B. -
Embryology and surgical anatomy of the extra-hepatic biliary tract
Surg. Clin. N. Amer. I964, 44, I273-I285.

I57 - LONGINO L.A. - MARTIN L.W. -
Abdominal masses in the newborn infants
Pediatrics I958, 2I, 596-604

I58 - LOOS M. -
La dilatation kystique congénitale du cholèdoque
Acta paediatr. belg. I960, I4, 34-46

I59 - LUMPKIN E.F. Jr. - WILSON J.W. -
A method of diagnosis of choledochal - Report of a case
Amer. Surg. I955, 2I, 63

I60 - LUTZKI A. -
Zystische Erweiterung des Ductus Choledochus; Ubersicht und Bericht uber eine Relaparotomie nach Anastomosenoperation.
Zbl. Chir. I960, 85, I886-I898

I6I - MAC FARLANE J.R. - GLENN F. -
Cancer dans un kyste du cholèdoque
J.A.M.A., 11 Déc. I967, 202, n° 11, I003-I006 (Bibliogr.)

I62 - MAC LAUGHLIN E.F. -
Choledochus cyst
Ann. Surg. I946, I23, I047-I062

I63 - MAC WHORTER G.L. -
Congenital cystic dilatation of the common bile duct.
Arch. Surg. I924, 8, 604 et I939, 38, 397-4I2 -

I64 - PADDING G.F. -
Congenital cystic dilatation of the common bile duct
Ann. Surg. I96I, I54, 288-294

I65 - PAHOUR G.H. - LYNN H.B. -
Kyste du cholèdoque chez l'enfant
Surgery, juin I969, 65, n° 6, 967-97I (Bibliogr.)

I66 - PAINGUIT Y. - CAROLI J. - SOUPAULT R. - SALET J. - WEIL J. -
Dilatation kystique congénitale du cholèdoque
Rev. Med. Chir. Mal. Foie I958, 33, 98-I09

I67 - PALLET-GUY P. - REBOUILLAT J. - ROSOWSKI F. -
Dilatation congénitale du cholèdoque; à propos de six cas opérés en huit ans sous contrôle manométrique et radiographique.
Lyon Chir. I96I, 57, I5-3I

I68 - PAR J.B. - TISDALE W.A. - GOLDENBERG I.S. -
Laparotomy and the diagnosis of jaundice in children; with illustrative case reports
Conn. Med. I960, 24, 678-680

I69 - PASEN J.P. -
Radiological findings in choledochal cysts with report of two cases.
Med. J. Aust. I962, 49 - 11, 206-207.

I70 - PASSOT P. - POTTIER A. - ALLANIC H. -
Trois observations de kyste du cholèdoque
Ouest méd. I966, I9, I077-I079

I7I - PAURANTONIS S. -
Congenital cystic dilatation of the common bile duct.
Hellen. cheir. I962, 9, 220-24I

I72 - PERCADIER P. -
Traité de thérapeutique chirurgicale. Affection du foie, des voies biliaires, de la rate et du pancréas. I964
Masson et Cie, Paris

I73 - PERKON W. -
Choledochal cyst.
Wis. Med. J. I962, 6I, 3I3-3I5

I74 - PICHOTTY P. -
Kyste congenital de la voie biliaire principale; kysto jéjunostomie sur anse en Y.
Marseille Chir. I958, I0, 207-2II -

I75 - PIKKELSEN W.F. -
Discussion commun. Shields
Amer. J. Surg. I964, I08, I48

I76 - MILONOV O.B. - DUBROVSKY R.L. - UMBRUMYANTS A.A. -
Les kystes des canaux biliaires extra-hépatiques
Khirourguia (Moscou), I968, n° 3, 84-88

I77 - MIZUTANI T. - SAKANOTO T. -
A case of congenital cystic dilatation of the common bile duct.
Nie med. J. I962, I2, 209-2I3

I78 - MOGUILEVSKY L. - BERTODANO M.C. -
Quiste del colodoco
Prensa med. argent, I962, 49, II66-II68

I79 - MONOD P. -
Dilatation congènitale du cholèdoque
Mèm. Acad. Chir. I95I, 77, 558-559

I80 - MORL F. -
Zur Operation des choledochuscyste
Chirurg. I958, 29, 2I3-2I5

I8I - MOROSINI S. -
Dilatation kystique du cholèdoque
Minerva chir. 30 Nov. I969, 24, n° 22, I3I7-I322 (Bibliogr.)

I82 - MUTRICY J. -
La dilatation kystique congénitale de la voie biliaire principale
Thèse Paris, I968, n° 839, I60 pages

I83 - NAVARRET E.E. - PEREZ ACEBO H.C. - ROGER V.N. -
Kyste idiopathique du cholèdoque
Prensa Med. argent., 2I Juin I968, 55, n° I7 796-800, 5 fig.
(Bibliogr.)

I84 - NICOLE R. -
Congenitale idiopatische choledochuscyste
Gastro enterologia (Basel) I959, 92, 25I-256

I85 - NISSAN S. - AVIAD I. -
Choledochal cyst.
Amer. J. Surg. I965, II0, 988-990

I86 - NITSCHE E. -
Uber einem Falleiner Choledochuscyste
Dtsche. Z. Chir. I942, 255, 650-655

I87 - NITTA T. - WAKATAKE R. -
Cité par Shimizu (238)

I88 - NOVAK P. -
Zur idiopatischen Erweiterung des Ductus choledochus
Zbl. Chir. I963, 88, I224-I228

I89 - OLIVIER C. -
Chirurgie des voies biliaires extra et intra hépatiques
I96I, Masson et Cie - Paris

I90 - PAPAGNI L. - LORUSSO E. -
La dilatazione cistica del doledoco; considerazioni a proposito di due casi dimonstrati radiologi camente.
Minerva med. I959, 50, 2646-2652

I9I - PARTRIDGE J.P. -
Pseudocholedochus cyst.
Brit. med. J. I960, 5I9I : 36

I92 - PASCUAL E. -
Un cas de mégacholèdoque
Lyon Chir. I96I, 57, 555-557

I93 - PATANE E. -
Contributo alla conoscenza della cisti idiopatica del coledoco nell' infanzia
Zoliclinico sez-prat. I959, 66, I009-I0I9

I94 - PAULINO F. -
Dilataçao congenita do coledoco
Rev. brasil. Cirurg. I956, 57, 402

I95 - PAULINO F. - ROSELLI A. - FONSECA I.B. -
Cisto congenito de ampôla de vater
Hospital (Rio de J.) I964, 65, 473-482

I96 - PESSAGNO D.J. -
Excision as treatment of choice incongenital choledochal cyst.
Current surgical management, I965, Saunders and Cie Philadelphia

I97 - PETIT P. - BORDE J. - DAVID D. -
Thérapeutique chirurgicale des ictères par rétention du nourrisson
Rev. int. Hépat. I960, I0, 43I-466

I98 - PIULACHS P. - SALA PATAU E. -
Dilatacion idiopatica del coledoco
Rev. clin. esp. I957, 65, 9-I9

I99 - PONTE C. - HESPEL J. - LUEZ J. -
Dilatation pseudo-kystique congénitale du cholèdoque
Pédiatrie I964, I9, 6I7-62I

200 - PORCHET A. -
Dilatation congénitale du cholèdoque
J. Chir. Paris I958, 76, 549-558

201 - PORCHET A. - SCHNEIDER S. -
Kyste congénital du cholèdoque
Praxis 1964, 53, 1150-1153

202 - POREE C. -
La radiologie dans les atrésies des voies biliaires et les pseudo-kystes du cholèdoque chez l'enfant
Mém. certif. Et. Spéc. Electro-Radiol. déc. 1966 58 pages dact. 9pl. fig.

203 - POULAIN M. -
Dilatation kystique de la voie biliaire principale
Mém. Acad. Chir. 1958, 84, 162-167

204 - RAU S.M. -
Cystic dilatation of the bile duct.
J. Indian méd. Ass. 1966, 46, 157-158

205 - RAVITCH M.M. - SNYDER G.B. -
Congenital cystic dilatation of the common bile duct.
Surgery 1958, 44, 752-765

206 - REEL P.J. - BURELL N.E. -
Cystic dilatation of the common bile duct
Ann. Surg. 1922, 75, 191-195

207 - REHAK P. -
Idiopathic choledochal cysts
Cs Gastroent. Vyz. 1965, 19, 306-312

208 - REMBRIN F. - ROPKE T. -
Idiopatische choledochuscyste; Bericht uber Zwei Fâlle.
Chirurg. 1961, 32, 34-37

209 - RESPALL HIDALGO R. -
Quiste del coledoco
Böl col. nied. Camaguery 1948, 11, 141-159 - cité d'après Alonso-Lej. (5)

210 - RHEILANDER H.E. - BOWENS O.L. -
Congenital absence of the gallbladder with cystic dilatation of the common bile duct
New Engl. med. J. 1957, 256, 557-559

211 - RICHTER P. -
Zur operativen Behandlung des Choledochuscyste
Langenbecks Arch. Klin. Chir. 1959, 291, 129-134

212 - ROBERT P.E. - DU COMMUN
Ectasie du cholèdoque
Arch. Mal. Appar. dig. 1962, 51, 1387-1392

2I3 - ROSENQUIST C.H. -
Visualisation radiographique du kyste du cholèdoque par cholecystographie orale.
Brit. J. Radiol. Janv. I969, 42, n° 493, 6I-62 (Bibliogr.)

2I4 - ROUX M. - BEAUGARD G. - RETORI R. - LAUMONNIER R. -
Dilatation anévrysmatique de la voie biliaire principale; une nouvelle observation de prétendu kyste du cholèdoque
Arch. Mal. Appar. dig. I958, 47, 690-706

2I5 - ROUX M. - DEBRAY C. - LECANUET R. - LAUMONNIER R. -
Pathologie chirurgicale des voies biliaires intrahépatiques
I96I - Masson et Cie, Paris -

2I6 - ROWELL C.F. -
Transduodenal Anastomosis for choledochus cyst.
Aust. N.Z.J. Surg. I964, 34, 62-67

2I7 - RUDLER J. -
Un cas de dilatation kystique du cholèdoque
Lyon Chir. I958, 54, 768-77I

2I8 - RUDLER J. -
Discussion commun. Zehnder.
Helv. Chir. Acta I96I, 28, I60

2I9 - RUSSITO G. - NICODEMO F. -
Un caso di ciste del coledoco.
Chir. ital. I96I, I3, 602-604

220 - SACREZ R. - HOLLENDER L. -
Considérations sur les anomalies du cholèdoque
Ann. Chir. infant. I962, 3, 96-I0I

22I - SALA PANISELLO F. - GOMEZ BARRY N. - DIAZ-ROUSSELOT J. -
Agenesia parcial del coledoco con dilatacion quistica del hépatocolédoco suprayacente
Rev. Cuba. Pediat. I959, 3I, 405-4I4

222 - SALTZ N.J. - GLASER K. -
Congenital cystic dilatation of the common bile duct.
Amer. J. Surg. I956, 9I, 56-59

223 - SAPKAS A. -
Congenital Giant cyst of the choledochus
Hellen cheir. I962, 9, 99, I02 -

224 - SARTESCHI G.B. -
Sull. cisti. bilifere
Arch. ital. chir. I965, 9I, 345-350

225 - SATO -
cité par Yotuyanagi (294)

226 - SAUNDERS P. et JACKSON B.T. -
Rupture d'un kyste du cholèdoque au cours de la grossesse.
Brit. Med. J., 6 sept. 1969, 3, n° 5670, 573-574 (Bibliogr.)

227 - SCHAUTE R. -
Zur Klinik und Therapie des choledochuscyste
Chirurg. 1964, 35, 19-23

228 - SCHIFWE R. et GORING G. -
Traitement des kystes du cholèdoque chez l'enfant
Chirurg. Août 1968, 39, n° 8, 350-353, 5 fig. (Bibliogr.)

229 - SCHLEIFER D. - NOESKE K. - EISENREICH F.X. -
Kyste idiopathique du cholèdoque
Zbl. Chir. 3 juin 1967, 92, n° 22, 781-787, 5 fig. (Bibliogr.)

230 - SCHMIDT E. - LAUSCHKE H. -
Angeborene choledochuscyste
Z. Kinderheilk. 1966, 95, 93-102

231 - SEE G. - HIVET M. - MINGASSON F. -
Dilatation kystique chez une fille de 7 ans
Arch. franç. Pédiat. 1962, 19, 261-267

232 - SENEQUE J. - TAILHEFER A. -
Les dilatations congénitales du cholèdoque; anciens kystes idiopathiques du cholèdoque.
J. Chir. (Paris) 1929, 33, 154-178

233 - SERFAS L.S. - LYTER C.S. -
Choledochal cyst with a report of an intraduodenal choledochal cyst.
Amer. J. Surg. 1957, 93, 979-989

234 - SHAH R.C. - MEHTA A.B. - HARIBHAKTI J.B. -
Kyste du cholèdoque. Rapport de 2 cas et revue de la littérature
Am. J. Gastroenterol. Mars 1969, 51, n° 3, 227-234 (Bibliogr.)

235 - SHALLOW T.A. - EGER S.A. - WAGNER F.D. Jr.
Congenital cystic dilatation of the common bile duct; case report and review of the literature
Ann. Surg. 1943, 117, 355-386

236 - Follow-up on previously reported case and report of additionnal case
Ann. Surg. 1946, 123, 119-126

237 - SHIELDS A.B. -
Congenital cystic dilatation of the common bile duct; follow-up in three cases.

Amer. J. Surg. I964, I08, I42-I49

238 - SHIMIZU B. - TANAKA H. -
A case of congenital choledochal cyst.
Hiroshima J. Med. Sci. I964, I3, 289-296

239 - SHIMURA H. -
Cité par Mizutani (I77)

240 - SJOGREN S.F. -
Divertikelähnliche Bildung am choledochus nachgewiesen durch cholangiographie -
Acta radiol. (Stockh.) I94I, 22, 3I8-326

24I - SHIRAKI K. - OHAMOTO Y. -
Congenital cystic dilatation of the common bile duct; report of nine cases with special references to its symptoms and roentgenological findings in infants
Paediat. jap. I962, 7, 36-42, Int. ured. Dig. I963, 79, I54-I55

242 - SILBERMAN B.L. - GLAESSNER T.S. -
Roentgen features of congenital cystic dilatation of the common bile duct; a report of two cases.
Radiology I964, 82, 470-475

243 - SMITH B.C. -
Cyst of the common bile duct
Arch. Surg. I942, 44, 963-983

244 - SMITH A.G. - SHELLY S.F. -
Pseudocholedochal cyst
Pediatrics I953, I2, 536-540

245 - SMITH R. - SHERLOCK S. -
Surgery of the gall bladder and bile ducts
I964 Butterworths London.

246 - SPIRO A.J. -
Congenital choledochal cyst simulating biliary atresia
J. med. Soc. N.J. I966, 63, I63-I64

247 - STALPORT J. - HORECKY - G. HALLEUX A. -
A propos des kystes congénitaux du cholèdoque
Acta Chir. Belg. I965, 64, I25-I3I

248 - STEPHENS F.O. -
Choledochocele : an unusual type of choledochal cyst with presented as acute pancreatitis
Aust. N.Z.J. Surg. I966, 36, I24-I27

249 - STERLING J.A. -
Diverticula in the terminal portion of the common bile duct
Amer. J. Path. I949, 25, 325-337

250 - STOPPA R. -
Grande dilatation kystique du canal cystique
Mém. Acad. Chir. I965, 9I, I79-I87

25I - STRAUSS P. -
Idiopathic cyst of the choledochus
ROzhl. Chir. I959, 38, 480-485

252 - STRODE J.E. -
Congenital cystic dilatation of the common bile duct
Int. J. Surg. I966, 45, 508-5I8

253 - SULLIVAN A. . -
Choledochal cyst; report of two cases with post-operative follow-up
Mortl. Clin. Bull. I959, I2, 7I-82

254 - SWAIN W.P. -
A case of cholecystenterostomy with the use of Murphy's button
Lancet I895, 1, 743

255 - SWARTLEY W.B. - WEEDER S.D. -
Choledochus cyst with a double common duct
Ann. Surg. I935, IOI, 9I2-920

256 - Choledochus cyst : final report of two cases
Ann. Surg. I943, 118, 9I-96

257 - SWENSON O. -
Pediatric Surgery
I959 Mosby et Cie

258 - TAGART [illegible] -
Perforation of a congenital cyst of the common bile duct
Brit. J. Surg. I956, 44, I8-2I

259 - TERNOVSKY S.D. -
Dilatation congénitale du cholèdoque
Khirurgya (Mosk) I959, 3, 9-I6

260 - THISLETHWAITE J.R. and al.
Choledochal cyst followed by carcinoma of the hépatic duct.
Sth. med. J. I967, 60, 872-874

26I - TORRES CORVO M.M. -
Cirrhosis del higado consecutiva a malformacion congenita de vias biliares extra-hépaticas
Rev. Cuba. Pediat. I954, 26, I3,28

262 - TOURNIER-LASSERVE C. - GAGGINI J. - DESPRUNIER J. -
Dilatation kystique congénitale du cholèdoque; première observation cambodgienne
Méd. trop. I966, 26, 59-62

263 - TRAN NGOC NING-PHAN BIEU - TAM-TRAN SY DON - NGUYEN THANH LONG
La dilatation kystique congénitale du cholèdoque chez l'enfant; étude clinique d'après l'analyse de six cas personnels et revue de la littérature.
Arch. Mal. Appar. dig. I964, 53, I2I3-I239

264 - TRAN NGOC NINH - PHAM BIEU TAM - FEROLDI J. - LICHTENBERGER R.P. -
La dilatation kystique congénitale du cholèdoque chez l'enfant; remarques anatomiques et chirurgicales à propos de six cas personnels.
Ann. Chir. infant. I964, 5, 245-269

265 - TRNKA J.O. -
Congenital cyst of choledochus
Cas Lèk. Cs I953, 92, 523-526 - Cité d'après Alonso-Lej (5)

266 - TSARDAKAS F. - ROBNETT A.H. -
Congenital Cystic dilatation of the common bile duct; report of three cases, analysis of 57 cases and review of the literature
Arch. Surg. I956, 72, 3II-327

267 - TSUDA S. - MATSUMOTO M. -
Jap. J. exp. Med. I958, 33, 343 - Cité par Shimizu (238)

268 - TSUJIMURA H. -
Uber einen operative geheilten Fall von Idiopatischer choledochusweiterung.
Arch. jap. Chir. I927, 4,700. Abstc. Zentr. Org. Ges. Chir. I928, 42, I28.

269 - TURRO C.R. -
Idiopatica dilatacion del coledoco
Arch. Argent. Pediat. I965, 63, 66-7I

270 - UTSUMI K. -
Cité par Shimizu (238)

27I - VAN DAMME J. et GERARD J. -
Ictère obstructif de l'adulte par dilatation kystique congénitale des voies biliaires externes.
Acta gastroenterol. belg., juin I969, 32, n° 6, 50I-5I6 8 fig. (Bibliogr.)

272 - VATER A. -
Dissertatio inauguralis medica proes. Diss qua scirrhis viscerum disser et C.S. ezkrus
Bibl. de l'université d'Edimbourg H22, 70, I9 cité d'après Alonso-

Lej (5)

273 - VIARD H. -
Discussion communication FIRICA
Lyon Chir. I965, 6I, 750

274 - VIRNO F. -
Sulle dilatazione cistica delle via biliare principale, presentazione didue casi
Epatologia I965, 11, 3I-45 -

275 - VLACHOS J. - CASSIDOS C.H. - TRIGONIS G. -
Choledochus cyst in a newborn; report of a case with necropsy findings
Arch. Path. I959, 67, 395-399

276 - WALLER E. -
Idiopathic choledochus cyst with report of a case cured by choledocho duodenostomy
Ann. Surg. I9I7, 66, 446-463

277 - WALTON J. -
Congenital diverticulum of the common bile duct.
Brit. J. Surg. I939, 27, 295-3I5

278 - WARREN K.W. - POLK R.C. -
Benign cysts of the liver and biliary tract.
Surg. Clin. N. Amer. I958, 38, 707-728

279 - WARREN K.W. - KUNE G.A. - HARDY K.J. -
Kystes des canaux biliaires
Surg. Clin. North Amer., juin I968, 48, n°3, 567-577 6 fig. (Bibliogr)

280 - WEBER F.P. -
Cystic dilatation of the common bile duct
British J. Child. Dis. I934, 3I, 27-36

28I - WEIGAND R. -
Un cas rare de kyste congénital du cholèdoque : le diverticule congénital du bas-cholèdoque developpé dans la lumière duodénale
Un. méd. Can. I964, 93, I202-I205

282 - WEINSTEIN C. -
Choledochal cyst
Arch. Intern. Med. I965, II5, 339-344

283 - WHEELER W. DE COURCEY
An unusual case of obstruction to common duct (choledochocele)
Brit. J. Surg. I940, 27, 446-448

284 - WILSON F.D. - MORRISSEY G.E. - Mc CONNELL R.W.
Bile duct cyst with malignant degeneration
J. Iowa St. Med. soc. I956, 46, 72-78

285 - WINTERSTEIN D. -
Zur diagnostik der choledochuscyste
Wien med. Wschr. I932, 82, 638-639

286 - WOJTOWICZ M. -
Omrodznonym torbrelorwatym rozszerzenia wspolnego przewodu zolciewego
Pol. Przegl. Chir. I958, 30, II3I-II35

287 - WRICKE G. -
Uber zwei weitere idiopatiche choledochus cysten
Zbl. Chir. I960, 85, 597-602

288 - WRIGHT A.D. -
Xray appearances produced by congenital cystic dilatation of the common bile duct
Brit. J. Radiol. I935, 8, 227-230

289 - YOTUYANAGI S. -
Contribution to aetiology and pathogeny of idiopathic cystic dilatation of the common bile duct with report of three cases; new actiological theory
Gann. I936, 30, 60I-650

290 - ZAHRUDDIN -
Choledochal cyst.
Paediat indonesia I966, 6, I49

29I - ZEHNDER M.A. -
Unusual findings in biliary surgery
Amer. J. Surg. I956, 9I, 49-55

292 - ZEHNDER M.A. -
Gallengangscyste; cystico duodenale Implantation
Helv. Chir. Acta I96I, 28, I48-I60

293 - ZIMMERMAN H. - GUYNN V. - ZIEU D. and al.
Congenital cystic dilatation of the common bile duct.
J. nat. med. Ass. (N.Y.) I96I, 53, 29I-297

294 - ZINNINGER M.M. - CASH J.R. -
Congenital cystic dilatation of the common bile duct
Arch. Surg. I932, 24, 77

295 - Iconographie radiologique; kyste congénital du cholèdoque
Rev. Argent. Radiol. janv. av. I969, n° 1, 3I-32

-:-;-:-:-:-:-:-